

UNIVERSITA' DEGLI STUDI DI CATANIA
FACOLTA' DI MEDICINA E CHIRURGIA
DIPARTIMENTO DI SPECIALITA' MEDICO-CHIRURGICHE
SEZIONE DI OFTALMOLOGIA
DOTTORATO DI RICERCA IN IPOVISIONE E RIABILITAZIONE VISIVA XXIV
CICLO

Direttore: Prof. A. Reibaldi

Donato Buccoliero

**Risultati funzionali e studio con microscopia
confocale in pazienti sottoposti a Cross linking
corneale transepiteliale**

TESI DI DOTTORATO

Tutor:
Prof. T. Avitabile

Coordinatore:
Prof. T. Avitabile

—
ANNO ACCADEMICO 2010/2011

INTRODUZIONE

Il Cheratocono è una malattia degenerativa non infiammatoria della cornea caratterizzata da un progressivo assottigliamento dello stroma centrale e paracentrale e da uno sfiancamento conico (o ectasia) del profilo corneale che inducono l'insorgenza di un astigmatismo miopico irregolare. Il termine "cheratocono" deriva da due parole greche: *keratos*=cornea e dalla parola *konos*=cono. In pratica significa cornea conica, ed è una condizione nella quale la cornea viene a perdere la sua forma sferica normale, deformandosi in modo irregolare a forma di cono. La cornea è dell'occhio il diottro che presenta come peculiarità la trasparenza e la rigidità. Queste caratteristiche derivano dalla citoarchitettura corneale: la giustapposizione delle fibrille collagene equidistanti fra loro fa sì che la cornea sia trasparente e abbia un certo gradiente di consistenza. Lo stroma, che rappresenta più del 90% dello spessore corneale, è costituito da collagene (tipo I e in maniera minore tipo III, V e VI), glicosamminoglicani e cellule (cheratociti e fibre nervose). Le fibrille collagene equidistanti fra loro sono interconnesse da legami covalenti carbonio-azoto (cross-links) conseguenti ad un processo di desaminazione ossidativa che legano strutture adiacenti; tali legami sono presenti sia all'interno delle eliche di tropocollagene sia tra le fibrille di collagene stesso.

Nel cheratocono l'architettura corneale dello stroma si caratterizza per una diversa distribuzione delle fibrille: lo spazio interfibrillare è ridotto o assente per un ridotto numero di ponti (cross links) e questo mina la stabilità strutturale della cornea.

Questo fatto compromette la nitidezza della visione poiché nel cheratocono la deformazione della cornea avviene in modo irregolare, asimmetrico e quindi solo parzialmente risulta correggibile con gli

occhiali tradizionali.

Il cheratocono è una patologia rara; alcuni autori riportano un caso per 2.000 abitanti, altri tra 4 e 600 casi per 100000 abitanti con numerosi autori concordi su una prevalenza media di 54 casi su 100000 persone.¹ Sembra che sia particolarmente difficile stabilire con esattezza il numero poiché esistono varianti asintomatiche e subcliniche della malattia. Non sembra esistere una prevalenza maggiore a carico di uno dei due sessi. L'incidenza invece oscillerebbe tra 50 e 230 casi per 100000, approssimativamente 1 su 2000.¹

È una condizione progressiva che può evolvere velocemente o svilupparsi lentamente negli anni. Spesso colpisce entrambi gli occhi (90%-95% dei casi) ma si manifesta in tempi diversi tanto che inizialmente soltanto un occhio può sembrare interessato dalla malattia.

L'eziologia del cheratocono rimane ancora a tutt'oggi poco chiara. Il fatto che questa patologia sia presente spesso in più membri della stessa famiglia ci lascia pensare ad un forte ruolo degli aspetti genetici, ma non si sono ancora chiaramente identificati i geni responsabili. Sebbene il cheratocono sia comunemente una malattia sporadica l'incidenza dell'aggregazione familiare riportata in letteratura varia dal 6 al 23,5 %.^{1,2}

Due ulteriori studi^{3,4} hanno evidenziato un ruolo cruciale di alcune mutazioni puntiformi sul gene VISX 1 responsabili del 4,7% dell'insorgenza dei cheratoconi sporadici. Si è capito comunque che, con meccanismi ancora non chiariti, tali geni altererebbero il regolare ricambio delle fibre collagene della cornea.

Wollensak et al⁵ ha evidenziato anomalie nel metabolismo e nella sintesi dei proteoglicani (cheratan/dematan solfato) corneali fra cornee cheratoconiche e cornee normali; altri studi^{6,7} invece hanno sottolineato che un ruolo chiave nell'eziologia del cheratocono sia ricoperta dalla

sovraespressione di metallo proteinasi (MTP1-MMP e MMP2) e di catepsine (catepsine B e G) responsabili dell'azione litica sul collagene delle cornee affette da cheratocono. Peraltro è verosimile che il traumatismo oculare indotto dall'impiego cronico di lenti a contatto o da infiammazioni oculari recidivanti possano essere concause dell'insorgenza del cheratocono.^{8,9}

In pratica la patologia comporterebbe uno squilibrio tra produzione e degradazione delle fibre collagene dello stroma corneale. Ne deriverebbe una ridotta resistenza meccanica della cornea che si tradurrebbe in un assottigliamento ed una deformazione della medesima.

Il cheratocono è molto raro nell'infanzia, si manifesta in genere in pubertà tra i 12 e i 15 anni di età. La forma è spesso evolutiva fino ai 25-30 anni e tende a stabilizzarsi dopo i 35-40 anni. La progressione del cheratocono prescinde da particolari condizioni cliniche oculari ed è imprevedibile. I principali sintomi che il paziente riferisce in una fase iniziale possono essere analoghi a quelli di una semplice miopia: compare una sfocatura della visione specialmente guardando lontano. Successivamente la qualità dell'immagine peggiora e compare la percezione di una "sbavatura" delle immagini o di una distorsione delle stesse, soprattutto la notte, con aloni o immagini "oblunghie e distorte" delle luci. A volte si ha anche la percezione d'immagini doppie oppure una deformazione netta delle immagini rette. Questo si traduce in pratica in un "affaticamento visivo" a tutte le distanze. Il paziente lamenta la necessità di socchiudere gli occhi per una ricerca continua di un "fuoco migliore". Alcune volte è presente anche fotofobia.

La diagnosi non sempre è precoce poiché all'inizio è spesso colpito un solo occhio. Le varie tecniche per la diagnosi del cheratocono sono tutte non invasive. All'esame con biomicroscopia è possibile evidenziare alterazioni quali: assottigliamento corneale (particolarmente marcato

nelle fasi avanzate della patologia), opacità sub-epiteliali bianco grigiastre (costituite da cicatrici fibrose secondarie alla rottura della membrana di Bowman), striae di Vogt (linee biancastre verticali localizzate negli stadi profondi dello stroma), anello di Fleischer (linea giallo marrone evidenziabile con la luce blu cobalto). L'oftalmometria evidenzia un non allineamento delle mire con un angolo di ampiezza proporzionale alla gravità della malattia (angolo di Amsler). La diagnostica strumentale si avvale di una moltitudine di macchinari. Lo strumento più diffuso è il Topografo Corneale che è capace di analizzare la forma della cornea elaborando l'immagine di anelli riflessi su questa, il computer genera poi una rappresentazione grafica ispirata alle cartine geografiche: si parla, infatti, di mappa corneale. Recentemente sono comparsi anche i Tomografi che, eseguendo delle "sezioni ottiche", riescono a studiare anche la forma della faccia posteriore della cornea ed i relativi spessori. Questi ultimi strumenti consentono una diagnosi più accurata nei casi molto iniziali in cui le prime alterazioni del cheratocono si manifestano internamente. La Pachimetria misura lo spessore della cornea che in corrispondenza del cono tende a diminuire. L'Aberrometria invece studia le alterazioni di focalizzazione delle immagini nell'occhio. Per quanto utile questo esame può essere sopperito ragionevolmente bene dalla topografia corneale.

La Microscopia Confocale è una tecnica di studio al microscopio della cornea in vivo. Infatti, pur essendo le alterazioni strutturali del cheratocono evidenziabili durante una semplice visita, in questo modo si possono mettere in evidenza tutte le strutture cellulari della cornea e le modeste modificazioni indotte dalla malattia fornendo informazioni utili specialmente in considerazione di un intervento chirurgico.

Diverse sono le classificazioni proposte per il cheratocono; fra queste due fra le più accreditate sono quelle di Amsler e Krumeich.

STADIO	CURVATURA	ANGOLO DI AMSLER	CORREZIONE
1 (evidente)	45-48 D	Angolo di 1-3 gradi	Occhiali
2 (evidente)	48-53 D	Angolo di 3-9 gradi	Lenti a contatto
3 (classico)	>53 D	Mal definibile	Lenti a contatto
4 (eclatante)	Non definibili	Mal definibile	Mal definibile

Tabella 1: Classificazione di Amsler

Classificazione di Krumeich				
KC	Stadio 1	Stadio 2	Stadio 3	Stadio 4
Miopia e astigmatismo	< 5 D	>5D a <8D	>8 D <10D	Non misurabile
K readings	< 48 D	< 53 D	> 53 D	> 55 D
Cicatrici	Strie di Vogt --- No cicatrici	Strie di Vogt +-- No cicatrici	Strie di Vogt +++ No cicatrici	Cicatrici ++++
Pachimetria	normale	> 400 µm	200 – 400µm	> 200µm

Ma per una corretta stadiazione della malattia bisogna tenere conto di diversi parametri del paziente (età, visus, obiettività clinica, alterazione dei valori topo-pachimetrici): negli stadi iniziali (fase refrattiva) la patologia potrà essere corretta mediante presidi quali lente a tempiale o LAC; negli stadi più evoluti (fase evolutiva) invece solo la terapia chirurgica (trapianto corneale perforante o lamellare) può consentire un risultato funzionale accettabile. Più recentemente si è affacciata una

nuova soluzione terapeutica parachirurgica che ha lo scopo di stabilizzare il cheratocono e limitarne la progressione: il cross linking.

IL CROSS LINKING

Si definisce cross-linking corneale la metodica che incrementa i ponti molecolari tra le fibre del collagene stromale. Le tipologie di cross-linking sono essenzialmente tre:

1. Enzimatico (lisilossidasi): è per lo più fisiologico e dipende in larga misura dalla idrossilazione del telopeptide della lisina;
2. Chimico (aldeidi): è presente nella fisiopatologia del diabete noto come reazione di Maillard ed aumenta con l'età;
3. Fotochimico: quello indotto dall'effetto dell'UVA o dalle radiazioni ionizzanti.

Il Cross linking fotochimico corneale è determinato dalla combinazione di Riboflavina in soluzione di Destrano al 20% e UVA (370 nm) che provoca la produzione di radicali liberi di ossigeno che a loro volta inducono una desaminazione ossidativa del collagene corneale ed una conseguente formazione di nuovi ponti molecolari. La riboflavina peraltro ha l'ulteriore funzione di assorbire la radiazione luminosa emessa permettendo di concentrarla ad una profondità tissutale desiderata e preservando da danni altre strutture corneali.

Gli studi preliminari sul cross-linking si sono basati su diverse osservazioni: l'aumento della resistenza allo stiramento, il comportamento termo meccanico, l'aumento della resistenza alla proteolisi enzimatica, l'aumento di spessore delle fibrille collagene, l'apoptosi dei cheratociti e la densità delle cellule endoteliali.

Wollensak et al¹⁰ ha dimostrato come le cornee trattate con cross linking fotochimico siano più rigide allo stress da stiramento incrementando la rigidità dello stroma di oltre il 300% grazie all'incremento del diametro delle fibre collagene del 12,2%; Spoerl et al¹¹ invece ha dimostrato, su un esperimento condotto su occhi di maiale, che le cornee trattate sono

più resistenti allo shock termico (75 C) rispetto a quelle non trattate (70 C).

Un ulteriore studio¹² del 2004 ha evidenziato che le cornee trattate con cross-linking e poi esposte a soluzioni di enzimi litici fossero più resistenti rispetto a quelle non trattate. Wollensak¹³ ha valutato il danno apoptotico indotto dalle radiazioni UVA nelle cellule dello stroma corneale dopo cross-linking. Nel suo studio ha evidenziato come il danno apoptotico sia dose-dipendente. La dose di UVA di 3 mW/cm², che viene utilizzata per il cross-linking Riboflavina-UVA, provoca una apoptosi cellulare fino ad una profondità pari a 300 micron e risulta essere la dose energetica ideale per una corretta esecuzione del trattamento. Nelle cornee con spessore inferiore a 400 micron, tale livello energetico provoca danni irreparabili all'endotelio e pertanto tale valore pachimetrico rappresenta un criterio di esclusione al trattamento.

14

Il trattamento si basa sull'esposizione dello stroma corneale ai raggi ultravioletti di tipo A dopo imbibizione dello stroma corneale con riboflavina. È stato parimenti dimostrato che questa sostanza idrosolubile non è in grado di superare la barriera epiteliale e pertanto attualmente, per ottenere una efficace imbibizione dello stroma, è necessaria una disepitelizzazione della cornea per almeno 8 millimetri di diametro¹⁵. Diversi studi hanno evidenziato nel trattamento del cheratocono evolutivo: un miglioramento dei valori cheratometrici e l'incremento dei risultati funzionali (UCVA UnCorrected Visual Acuity ovvero l'acuità visiva non corretta e BCVA BestCorrected Visual Acuity ovvero l'acuità visiva con correzione mediante lenti).¹⁵⁻¹⁸

L'immediato postoperatorio dopo CXL tradizionale è estremamente doloroso, almeno pari ad una cheratectomia foto refrattiva (PRK), e la successiva nuova stratificazione dell'epitelio corneale determina, nei

primi mesi dopo il trattamento, un apparente peggioramento del quadro topografico e, qualche volta, del visus. Inoltre, un leggero haze corneale, presente nelle prime settimane, contribuisce ad un ulteriore peggioramento. È stato comunque documentato che, a partire da circa 6 mesi dopo il trattamento, si assiste ad un progressivo, seppur modesto, miglioramento dell'acuità visiva e degli indici topografici ed aberrometrici.¹⁶ Peraltro la metodica chirurgica, per quanto sicura, presenta dei cut-off di trattamento soprattutto legati allo spessore corneale (che non deve essere mai inferiore ai 400 micron per escludere la possibilità di danni allo strato cellulare endoteliale) e al grado di collaborazione del paziente.

La possibilità di poter usufruire di un CXL transepiteliale permetterebbe di evitare un doloroso decorso post-operatorio, il peggioramento del visus cui si assiste nei primi 2 mesi, nonché si avrebbe la possibilità di curare pazienti che ad oggi non rientrano nei criteri di inclusione per il trattamento CXL con disepitelizzazione, cioè pazienti con bassa collaborazione e cheratoconi con spessore corneale inferiore a 400 micron¹⁵.

Nel CXL transepiteliale, alla Riboflavina 0,1% sono state addizionate delle sostanze facilitanti (enhancer) che ne permettono la penetrazione all'interno dello stroma corneale anche con epitelio integro (RICROLIN TE®, Sooft Italia S.p.A.).

L'enhancer utilizzato è una associazione di Trometamolo ed EDTA sodico. Il Trometamolo (Tris-idrossimetilamminometano) è un aminoalcol biologicamente inerte di bassa tossicità che è presente in un' ampia varietà di prodotti, tra cui i cosmetici, come soluzione tampone a livello industriale e come componente di farmaci per la sua azione alcalinizzante sia intracellulare che extracellulare. Sebbene ampiamente usato, gli effetti collaterali dovuti ad una sensibilizzazione

al prodotto sono estremamente rari, essendo riportato, in letteratura, un solo caso che riguardava una dermatite periorbitale indotta dall'utilizzo di un gel contenente trometamolo.

STUDIO

L'avvento del cross-linking corneale ha ribaltato in maniera drastica le aspettative e le prospettive di pazienti affetti da patologie ectasiche della cornea (cheratocono, degenerazione marginale pellucida ed ectasie post chirurgia refrattiva).^{15,19} Più recentemente questa metodica è stata proposta come possibile alternativa terapeutica in casi di melting corneale postinfettivo²⁰ e nella cheratopatia bollosa complicata da ulcera corneale.²¹

Al tradizionale Cross Linking (CXL), che prevede, previa disepitelizzazione corneale, la fotocombinazione della Riboflavina con un fascio di raggi UVA appositamente emessi da una sorgente¹⁶ recentemente si è affiancata la metodica del Cross Linking transepiteliale (CXL TE). In questa tecnica, la Riboflavina viene veicolata nello stroma corneale tramite delle sostanze enhancer che permettono di evitare la disepitelizzazione.

Obiettivo: In questo studio abbiamo voluto analizzare i risultati funzionali, le variazioni topografiche e lo studio effettuato con microscopia confocale del campione di pazienti sottoposti a CLX TE.

Materiali e metodi

Sono stati arruolati 20 occhi di 20 pazienti (14 maschi e 6 femmine) di età compresa tra 12 e 42 anni (età media 27 anni) affetti da cheratocono bilaterale evolutivo. Sono stati trattati 15 occhi destri e 5 sinistri. L'occhio non trattato è stato utilizzato come controllo.

Tutti i pazienti avevano una cornea trasparente e non utilizzavano lenti a contatto da almeno 4 settimane. Il trattamento di CXL TE è stato eseguito nell'occhio con la maggiore curvatura e il minore spessore corneale.

In tutti i pazienti arruolati, la progressione della malattia è stata documentata da un incremento della curvatura massima dell'apice del cono di almeno 1 diottria, topograficamente misurata negli ultimi 6 mesi, o da una diminuzione dello spessore corneale maggiore del 2% e un incremento dell'astigmatismo corneale centrale di 1 diottria, sempre negli ultimi sei mesi. I pazienti sono stati controllati subito prima del trattamento e dopo 7 giorni, 15 giorni, 1 mese, 3 mesi, 6, 12 e 18 mesi dal trattamento. L'acuità visiva è stata testata in condizioni di naturale miopia con le tavole LogMar ETDRS (Early Treatment Diabetic Retinopathy Study charts). La tavola e la procedura sono ampiamente descritte da Ferris et al²². Il visus naturale e corretto è stato misurato prima del trattamento e ai controlli programmati in entrambi gli occhi.

La cornea di entrambi gli occhi è stata studiata mediante esame alla lampada a fessura, con pachimetria ottica (Spectral OCT SLO-OPKO, USA), topografia e aberrometria corneale (Topografo Optikon Keratron Scout software 4.2). L'evoluzione del cheratocono nell'occhio trattato con CXL TE e nel controlaterale è stata studiata topograficamente con mappe assiali, di curvatura e refrattive. L'evoluzione della malattia corneale è stata seguita utilizzando gli indici di cheratocono CLMI a corredo del software.²³

In tutti i pazienti è stata eseguita una conta endoteliale preoperatoria e postoperatoria al termine dei 18 mesi di follow-up (Microscopio endoteliale CSO, Firenze, Italy). La microscopia confocale è stata eseguita utilizzando in tutti i pazienti la piattaforma Confoscan 4 (Nidek Technologies) previa instillazione di una goccia di Benoxinato collirio e applicando una goccia di Viscotears gel (Medvis) nel fornice congiuntivale (per evitare l'ammiccamento palpebrale) e sulla testa della punta dello strumento confocale. L'esame è stato condotto a

distanza di circa 30 minuti dal trattamento dopo 15 giorni, al primo mese, terzo, sesto, dodicesimo, diciottesimo mese dal trattamento.

L'esame è stato condotto in tutti i pazienti in modalità Auto con un'acquisizione di 350 immagini per occhio sfruttando, dopo aver eseguito un'ottimale appianazione dello strumento sulla cornea, una mira di fissazione sia in posizione centrale sia lievemente shiftata verso l'alto in modo da analizzare i 2 mm inferiori e l'apice del cono (spesso l'epitelio si presenta più assottigliato in prossimità dell'apice corneale e pertanto questo dovrebbe essere il sito preferenziale per il passaggio della Riboflavina TE).

Il trattamento chirurgico prevede l'impiego di un contenitore di forma anulare di 12 mm di diametro e altezza di 3 mm con una flangia di 0,3 mm che permette tramite la stabilizzazione con le rime palpebrali di ovviare all'impiego del blefarostato, di proteggere il limbus corneale col bordo esterno della flangia e di permettere minimi ammiccamenti. Come per il CXL tradizionale anche nel CXL TE è prevista una fase di imbibizione dello stroma anche se con tempi e modi diversi. La procedura è facilitata dalla introduzione tra e palpebre di un cilindro in silicone che opportunamente riempito di RICROLIN TE consente una ottimale penetrazione della riboflavina nello stroma corneale. Nella fase di irradiazione della cornea si utilizza lo stesso apparecchio UV utilizzato per il CXL con disepitelizzazione (Vega CSO) per 30 minuti consecutivi ad una potenza di 2,9-3 mW-cm². Il livello di riboflavina transepiteliale viene mantenuto omogeneo tramite instillazioni ripetute ogni 3-5 minuti²⁴. Al termine della procedura il paziente è stato dimesso con una terapia costituita da norfloxacin monodose (1 goccia x 3), sodio ialuronato 0.15%.

L'analisi statistica è stata eseguita con il software Statistica Versione 8 (Statsoft Inc. Tulsa OK). I dati sono stati analizzati come media e

deviazione standard negli occhi trattati e negli occhi contro laterali; quest' ultimi sono stati utilizzati come gruppo di controllo. E' stato stabilito un livello di significatività statistica pari a $P < 0,05$.

Lo studio è stato condotto in accordo agli standard etici indicati dalla revisione del 2000 della Dichiarazione di Helsinki del 1964. Tutti i pazienti hanno firmato un consenso informato.

Risultati

Tutti i pazienti arruolati erano affetti da cheratocono al II e III stadio secondo la classificazione di Amsler – Krumeich.

L'analisi dei dati ottenuti dal nostro studio pilota evidenzia nel campione di occhi trattato un cambiamento dell'acuità visiva: L'UVCA passa da $0,71 \pm 0,12$ (t0) a $0,48 \pm 0,34$ (follow-up 18 mese), la BCVA da $0,35 \pm 0,23$ (t0) a $0,24 \pm 0,77$ (follow-up 18 mese) a differenza del campione controllo in cui L'UCVA e la BCVA passano rispettivamente da $0,84 \pm 0,23$ e $0,46 \pm 0,21$ (t0) a $0,98 \pm 0,41$ e $0,64 \pm 0,39$ (follow-up 18 mese) (vedi Tabella 1) ($p < 0,05$). La cheratometria dei 3 mm centrali documenta, nel gruppo di occhi trattati, una riduzione dell'astigmatismo medio (sim k cyl) da 5,89 diottrie (t0) a 3,62 (follow-up 18 mese) a differenza del gruppo controllo che passa da 5,07 (t0) a 5,24 (follow-up 18 mese) (vedi tabella 2) ($p < 0,05$). I valori d'indice di curvatura massima sull'apice del cono (Kack) rispettivamente nel gruppo trattamento e nel gruppo controllo passano da $59,12 \pm 1,10$ e $58,89 \pm 2,02$ (t0) a $57,95 \pm 0,87$ e $60,93 \pm 1,21$ ($p < 0,05$ follow up 18 mese) (Tabella 3). I valori pachimetrici rispettivamente fra gruppo trattamento e gruppo controllo al t0 ($412,9 \pm 21,5$ e $423,3 \pm 12,2$ micron) e follow up 18 mese ($410,3 \pm 15,3$ e $409,0 \pm 16,5$ micron) non risultano essere statisticamente significativi così come la conta delle cellule endoteliali al t0 ($2427 \pm$

236.4 e 2523 ± 198.2 cell/mm²) e dal follow-up del 18 mese (2387 ± 361.0 e 2474 ± 241.0 cell/mm²).

	Pre CXL		1 month		3 months		6 months		12 months		18 months	
	CXL	Control s	CXL	Control s	CXL	Control s	CXL	Control s	CXL	Control s	CXL	Control s
UCV A	0,71±0.12	0,84±0.23	0,49±0.12	0,81±0.18	0,40±0.15	0,80±0.09	0,38±0.45	0,86±0.19	0,37±0.12	0,91±0.23	0,48±0.34	0,98±0.41
BCV A	0,35±0.23	0,46±0.21	0,26±0.10	0,48±0.29	0,22±0.08	0,50±0.06	0,18±0.16	0,62±0.08	0,24±0.31	0,66±0.11	0,24±0.77	0,64±0.39

Tabella 1 (variazioni Uncorrected/Bestcorrected Visual acuity)

	Pre CXL		1 month		3 months		6 months		12 months		18 months	
	CXL	Contr ols	CXL	Controls	CXL	Contr ols	CXL	Control s	CXL	Control s	CXL	Controls
Kcak	59,12±1.10	58,89±2.02	58,01±0.92	58,92±2.34	57,42±0,89	59,43±1.87	57,31±0,78	59,86±2.12	57,86±1.08	60,34±1.13	57,95±0,87	60,93±1,21
Mc	56,46±0.97	56,31±1.93	55,73±1.41	56,29±2.18	55,52±0.89	57,02±0.91	55,49±1,11	57,59±2.02	55,69±1,02	58,34±0.93	55,81±0.93	59,04±1,27
Ma	23,89±0.75	21,91±2.05	20,07±2.42	21,98±1.67*	20,09±2.50	23,06±1.4	20,01±2.02	23,21±0.67	20,34±1.05	24,07±1.16	20,92±1,21	25,08±0,51

Tabella 2. Variazione cheratometria centrale

	Pre CXL		1 month		3 months		6 months		12 months		18 months	
	CXL	Contr ols	CXL	Contr ols	CXL	Contr ols	CXL	Contr ols	CXL	Contr ols	CXL	Control s
Sim kS	51,02±1.10	51,12±1.02	49,05±0.92	51,10±1.04	48,65±0,89	51,42±0,96	47,82±0,78	51,40±0,92	47,55±0,71	51,63±1.13	48,05±0,21	52,12±0,47
Sim kF	45,13±0.97	46,05±0.99	44,46±1.03	46,12±0.65	44,13±0,89	46,52±0,91	44,57±1,11	46,74±0,71	44,42±0,84	46,95±0,50	44,43±0,35	46,88±0,22
Sim Cyl	5,89	5,07	4,59	4,98	4,52	4,90	3,25	4,66	3,13	4,68	3,62	5,24

Tabella 3 Variazione indici di Curvatura

All'analisi con microscopia confocale l'epitelio, immediatamente dopo il trattamento, se comparato con il suo aspetto preoperatorio, presenta cellule epiteliali superficiali in sfaldamento e, negli strati più profondi, cellule basali con bordi irregolari (aspetto questo probabilmente legato all'insulto termico del trattamento) (Fig.1); nei successivi controlli dato l'elevato turnover del tessuto cellulare, l'epitelio ripresenta una morfologia regolare per densità e morfologia dei tre strati cellulari.(Fig.2)

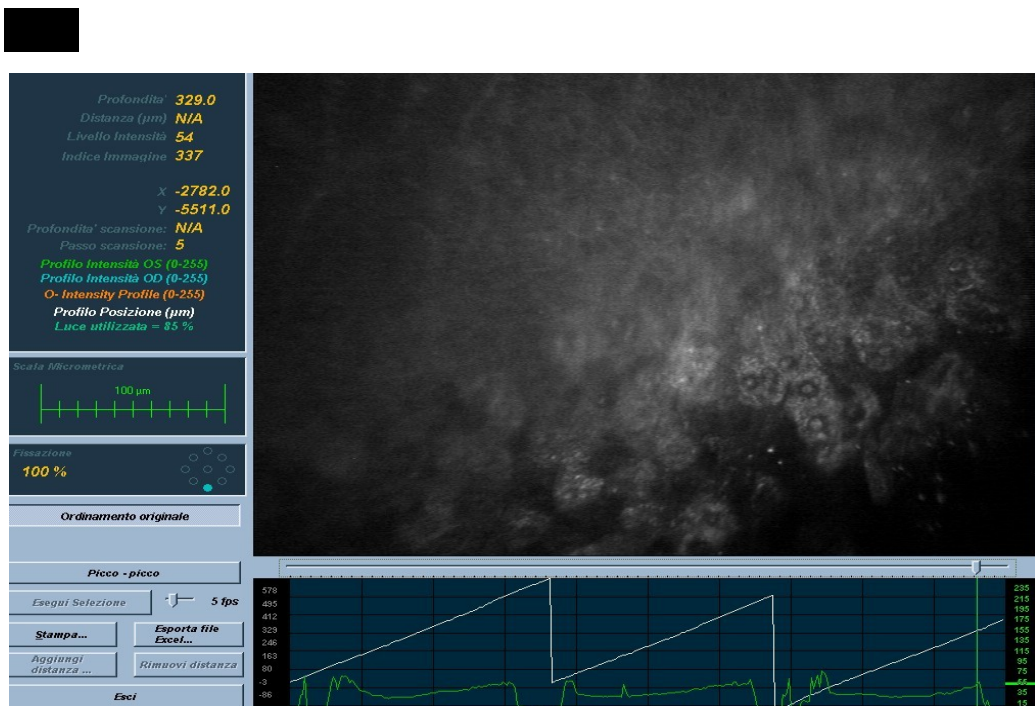


Fig.1 (epitelio dopo 30 minuti dal trattamento)

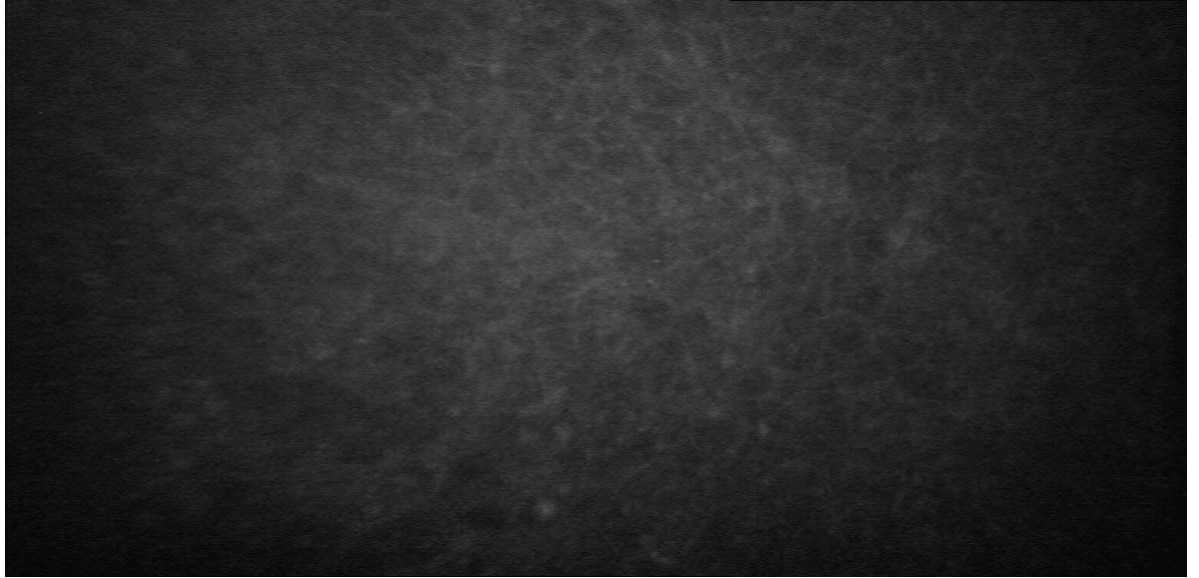


Fig. 2 Epitelio corneale a distanza di 15 giorni dal trattamento

L'analisi del plesso nervoso subepiteliale non evidenzia particolari anomalie nell'immediato postoperatorio benchè nella maggior parte dei casi una corretta visualizzazione dei nervi è resa difficoltosa da una lieve ipereflettività dello stroma corneale anteriore reattivo (fig 3).

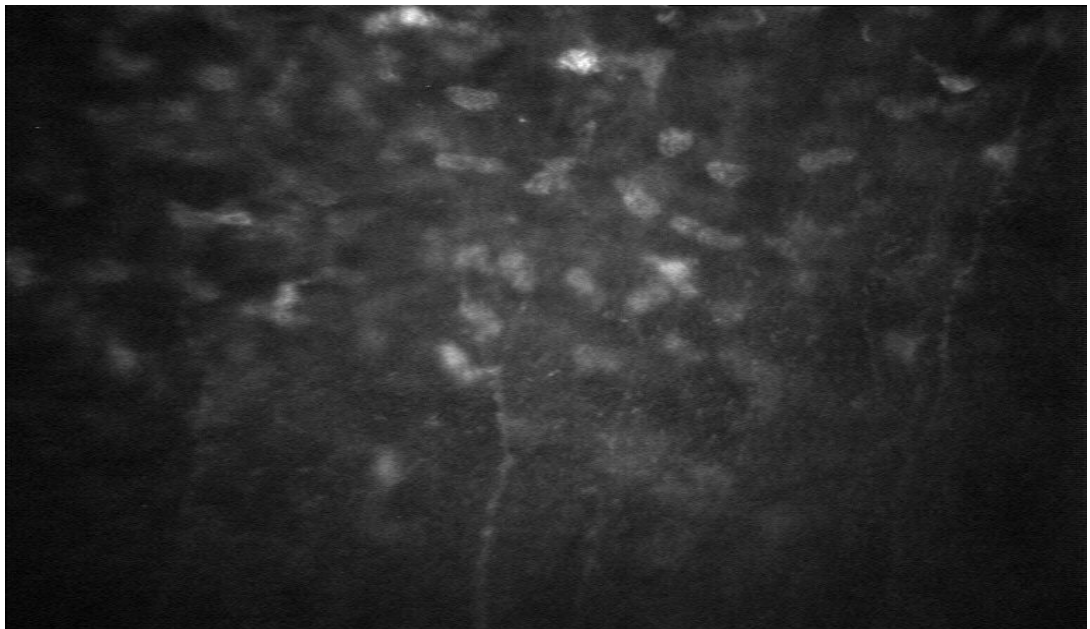


Fig. 3 (Plesso nervoso a distanza di 30 minuti dal trattamento)

Nel proseguio del follow up, a distanza di un mese abbiamo riscontrato una modesta riduzione del numero delle fibre del plesso nervoso (figura

4 lato destro) che a distanza di circa 6 mesi/1 anno dal trattamento ritornavano normali, per morfologia e numero, al quadro preoperatorio (figura 4 lato sinistro).

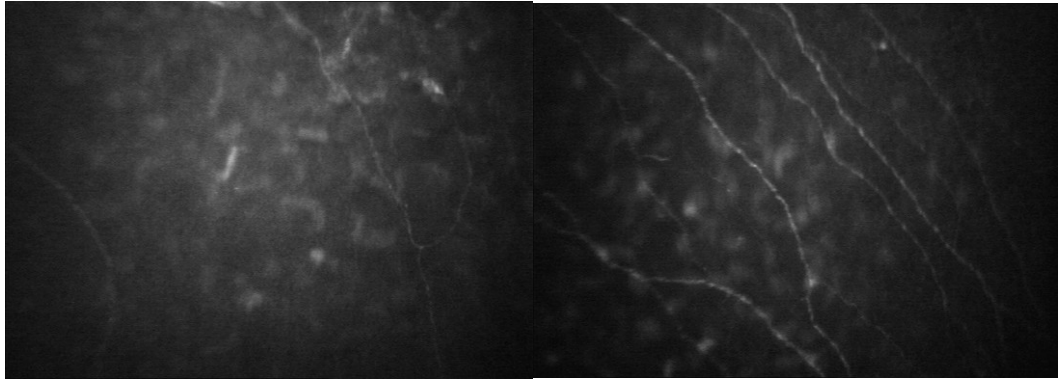


Figura 4(Lato destro plesso nervoso a distanza di 1 mese; lato sinistro a distanza di 1 anno)

In 4 pazienti abbiamo riscontrato un andamento curvilineo nel decorso del plesso nervoso sub epiteliale, probabilmente riconducibile alla ricrescita delle fibre nervose in aree con epitelio irregolarmente irraggiato dal CXL TE (figura 5).

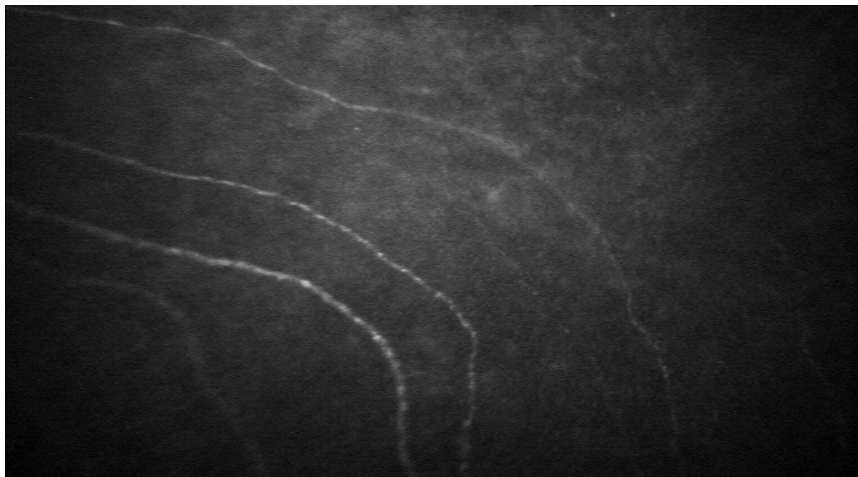


Figura 5.

L'analisi confocale dello stroma corneale manifesta una riduzione della popolazione cellulare dello stroma anteriore rispetto a quella dello stroma intermedio e posteriore; tale reperto si associa anche alla presenza di corpi cheratocitari apoptotici (Figura 6 lato sinistro); tale riduzione del numero della popolazione dei cheratociti dello stroma

anteriore si rende evidente come reperto postoperatorio precoce (3-4 mese postoperatorio) mentre invece il ripopolamento dei cheratociti avviene gradualmente dal sesto mese in poi (figura 6 lato destro).

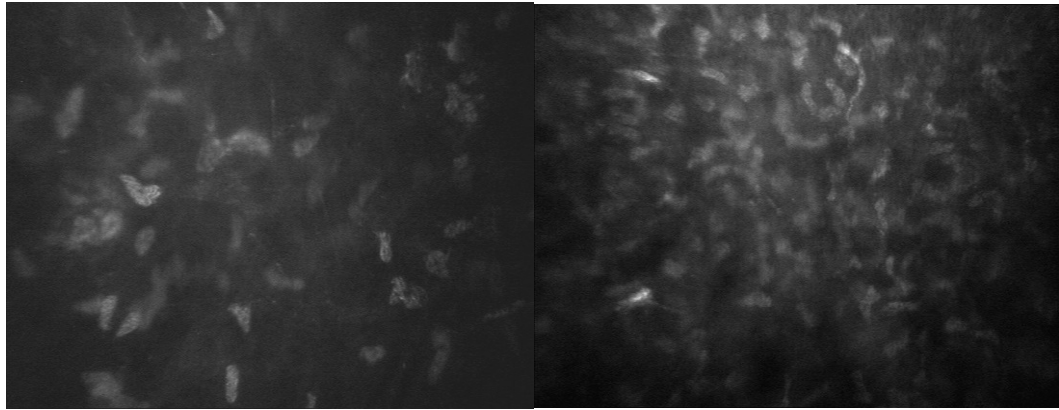


Figura 6. (sinistra : riduzione cheratociti; Destra: cheratociti ripopolati)

Peraltro v'è evidenziato come al ripopolamento dei cheratociti dello stroma anteriore ad una profondità approssimativa di 60 micron, al di sotto della membrana di Bowman, si associ in quasi la totalità dei pazienti trattati con CXL TE una costante iperreflettività dei nuclei dei cheratociti (cheratociti attivati) a testimonianza dell'avvenuta attività dell'effetto cross linking (figura 7)

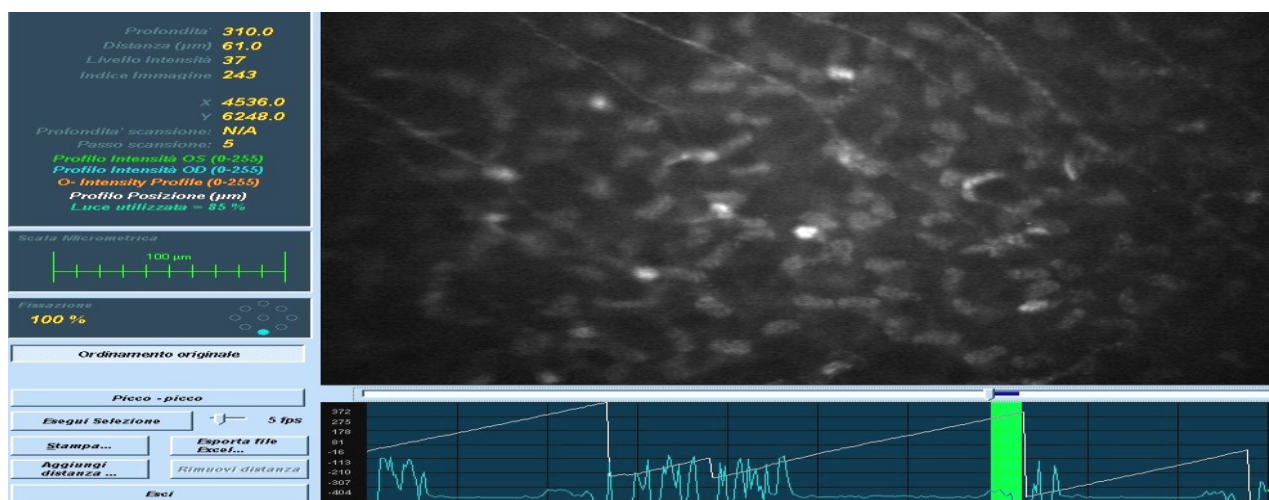


Figura 7 (cheratociti attivati)

Procedendo ad approfondireci nello spessore corneale si evidenzia ad uno spessore di circa 95-110 micron la presenza di bande iperreflettenti

disposte approssimativamente in modo parallelo fra loro simili a “ponti” di interconnessione fra i cheratociti dello stroma anteriore (figura 8 freccia rossa):

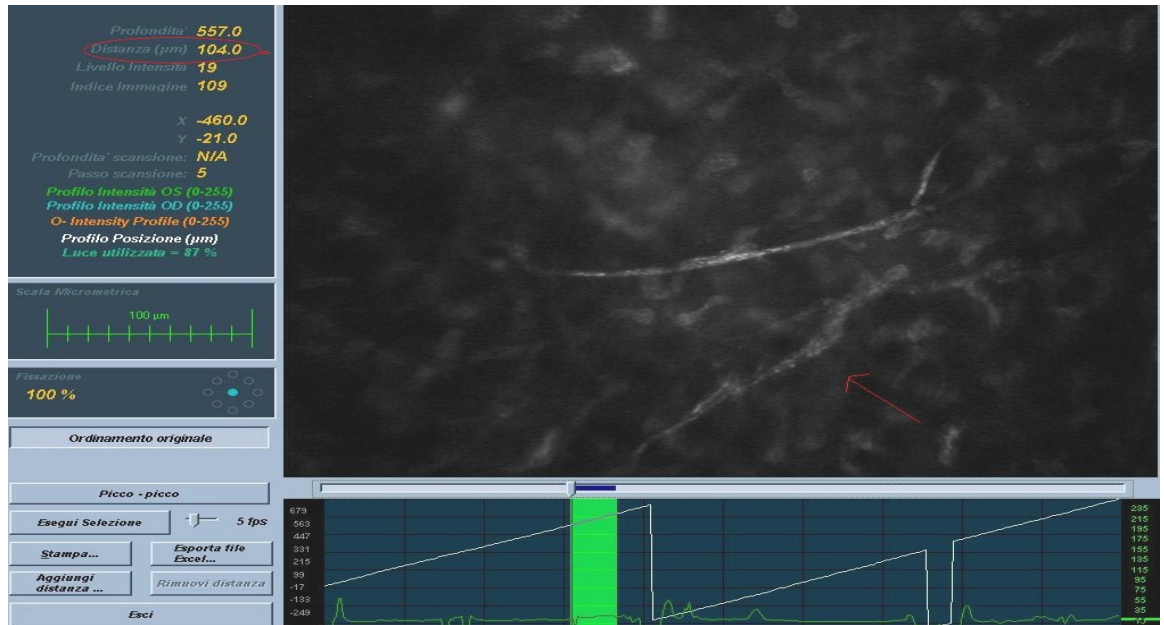


Figura 8 (bande intercheratinocitarie)

Negli esami condotti fino al dodicesimo mese il manto endoteliale si è mostrato sempre intatto, le cellule sono risultate sia per numero che per morfologia sovrapponibili al quadro preoperatorio. Non sono state evidenziate complicanze (haze corneale, edema corneale, danno endoteliale).

Discussione

Il nostro studio pilota evidenzia come il trattamento di CXL TE apporti benefici sia in termini di dati funzionali (miglioramento del il visus post operatorio, naturale e corretto rispetto al gruppo controllo che invece peggiora nel periodo di follow-up) che in termini di asimmetria della superficie corneale: l'analisi topografica evidenzia un miglioramento, statisticamente significativo degli indici di cheratometria centrale (sim KF, KS, sim K cyl) delle variazioni di curvatura massima dell'apice del cono (KcAK e degli indici CLMI per lo studio dell'evoluzione del

cheratocono fra gruppo trattamento e gruppo di controllo).

L'esame confocale condotto con la piattaforma Nidek Confoscan 4 permette di ottenere grazie al software dedicato un'amina dettagliata della finestra cellulare e un certo grado di ripetibilità.

L'epitelio corneale rimane intatto sin dal primo esame effettuato 30 minuti dopo il trattamento e che riassume una conformazione sovrapponibile al quadro preoperatorio già al successivo controllo confocale.

Alla riduzione del plesso nervoso subepiteliale fa riscontro una rigenerazione dei nervi entro i primi 6 mesi sovrapponibile anche in questo caso al quadro preoperatorio e la cornea dei pazienti trattati presenta una normale sensibilità.

I cambiamenti cellulari sono più evidenti nell'esame dello stroma anteriore: ad una prima fase postoperatoria in cui si assiste ad una riduzione dei cheratociti dello stroma anteriore per l'apoptosi degli stessi, si assiste nei controlli dal 6-8 mese in poi ad un ripopolamento di cheratociti nello stroma anteriore che presentano nuclei attivati; peraltro da una profondità approssimativa di 90-110 micron si assiste alla comparsa di bande intercheratinocitarie iperiflettenti riferibile a collagene neoformato indice dell'avvenuto effetto cross linking.

Non abbiamo evidenziato comparsa di haze corneale tale da richiedere terapia topica con cortisone nè peraltro sono stati evidenziati danni al manto endoteliale indice dell'elevata sicurezza del trattamento.

Nonostante il campione in esame sia limitato e il periodo di follow-up ancora ristretto possiamo avanzare, dai risultati funzionali e dai reperti cellulari sopraevidenziati, che l'efficacia del trattamento è parzialmente sovrapponibile a quelli riscontrati da Caporossi et al nel Siena Eye Cross Study^{15,16} e pertanto questa tipologia di cross linking si attesta

come alternativa al CXL tradizionale nel cheratocono evolutivo valida, efficace e sicura per il paziente.

BIBLIOGRAFIA

1. Rabinowitz YS: keratoconus. *Surv. Ophthalmol* 1998; 42:297-319.
2. Fullerton J, Paprocki P, Foote S, Mackey DA, Williamson R, Forrest S Identity-by-descent approach to gene localisation in eight individuals affected by keratoconus from north-west Tasmania, Australia. *Hum Genet.* 2002 May;110(5):462-70. Epub 2002 Mar 28.
3. Bisceglia L, Ciaschetti M, De Bonis P, Campo PA, Pizzicoli C, Scala C, VSX1 mutational analysis in a series of Italian patients affected by keratoconus: detection of a novel mutation. (*Invest Ophthalmol Vis Sci.* 2005 Jan;46(1):39-45.
4. Grifa M, Ciavarella P, Delle Noci N, Vaira F, Macaluso C, Zelante L.; VSX1: a gene for posterior polymorphous dystrophy and keratoconus. *Hum Mol Genet.* 2002 May 1;11(9):1029-36.
5. Wollensak J, Buddecke E. Biochemical studies on human corneal proteoglycans--a comparison of normal and keratoconic eyes. (*Graefes Arch Clin Exp Ophthalmol.* 1990;228(6):517-23.
6. Collier SA, Madigan MC, Penfold PL. Expression of membrane-type 1 matrix metalloproteinase (MT1-MMP) and MMP-2 in normal and keratoconus corneas. *Curr Eye Res.* 2000 Aug;21(2):662-8.
7. Zhou L, Sawaguchi S, Twining SS, Sugar J, Feder RS, Yue BY. Expression of degradative enzymes and protease inhibitors in corneas with keratoconus. *Invest Ophthalmol Vis Sci.* 1998 Jun;39(7):1117-24.
8. Coyle JT. Keratoconus and eye rubbing. *Am J Ophthalmol.* 1984 Apr;97(4):527-8.
9. Koreman NM. A clinical study of contact-lens-related keratoconus. *Am J Ophthalmol.* 1986 Mar 15;101(3):390.
10. Wollensak G., Spoerl E., Seiler T. Stress –strain measurement of human and porcine corneas after riboflavin-ultraviolet-A-induced cross

linking. *J. Cataract Refr. Surg.* 2003; 29:1780-1785.

11. Spoerl E., Wollensak G, Ditter DD, Seiler T. Thermomechanical behaviour of collagen cross-linking porcine cornea. *Ophthalmologica* 2004; 218:136-140

12. Spoerl E. , Wollensak G., Seiler T. Increased resistance of cross linked cornea against enzymatic digestion. *Curr E Res.* 2004 ; 29:35-40).

13. Wollensak G, Spoerl E, Wilsch M, Seiler T. Keratocyte apoptosis after corneal collagen cross-linking using riboflavin/UVA treatment, *Cornea*, 2004; 23 : 43- 49.

14. Wollensak G, Spoerl E, Seiler T. Riboflavin/ultraviolet-A-induced collagen cross-linking for the treatment of keratoconus, *Am J Ophthalmol*, 2003; 13 5: 620-627.

15. Caporossi A, Baiocchi S, Mazzotta C, Traversi C, Caporossi T. Parasurgical therapy for keratoconus by riboflavin-ultraviolet type A rays induced cross-linking of corneal collagen: preliminary refractive results in an Italian study. *J Cataract Refract Surg.* 2006 May;32(5):837-45.

16. Caporossi A., Mazzotta C., Baiocchi S. Principi, indicazioni tecnica e risultati del cross linking corneale Ribflavina+ UVA nella terapia del cheratocono evolutivo. INC Editore

17. Vinciguerra P, Albè E, Trazza S, Rosetta P, Vinciguerra R, Seiler T, Epstein D. Refractive, topographic, tomographic, and aberrometric analysis of keratoconic eyes undergoing corneal cross-linking. *Ophthalmology.* 2009 Mar;116(3):369-78. Epub 2009 Jan 22.

18. Vinciguerra P, Albè E, Trazza S, Seiler T, Epstein D. Intraoperative and postoperative effects of corneal collagen cross-linking on progressive keratoconus. *Arch Ophthalmol.* 2009 Oct;127(10):1258-65.

19. Bromley JG, Randleman JB. Treatment strategies for corneal

ectasia. *Curr Opin Ophthalmol*. 2010 Jul;21(4):255-8.

20. Makdoui K, Mortensen J Crafoord S Infectious keratitis treated with corneal crosslinking. *Cornea*. 2010 Dec;29 (12): 1353-8.

21. Kozobolis V, Labiris G, Gkika M, Sideroudi H, Kaloghianni E, Papadopoulou D, Toufexis G. UV-A Collagen Cross-Linking Treatment of Bullous Keratopathy Combined With Corneal Ulcer. *Cornea*. 2010 Feb;29(2):235-8.

22. Ferris FL III, Kassoff A, Bresnick GH, Bailey I. New visual acuity charts for clinical research. *Am J Ophthalmol* 1982;94:91-6.

23. Mahmoud AM, Roberts CJ, Lembach RG, Twa MD, Herderick EE, McMahon TT. CLMI: the cone location and magnitude index. CLEK Study Group. *Cornea* 2008;27:480-7.

24. Filippello M, Stagni E. Cross-Linking del collagene corneale senza disepitelizzazione. *Minerva Oftalmol* 2010;52:00-00