L'osteotomia transcrestale nel deficit dei settori latero-superiori

F. Briguglio, G. Isola, E. Briguglio, G.A. Sidoti Pinto

Università degli Studi di Messina - Dipartimento di Odontostomatologia - Insegnamento di Parodontologia - Titolare: prof. R. Briguglio

1. Introduzione

Allorquando si vengano a prospettare soluzioni mediante l'uso di impianti nei settori latero-superiori è di frequente riscontro l'impossibilità alla riabilitazione a causa della mancanza dei requisiti minimi per la stabilità di un impianto osteointegrato (1). Infatti in molti casi si è costretti a confrontarsi con siti chirurgici che presentano un volume osseo insufficiente. L'evoluzione delle tecniche rigenerative ha permesso di ristabilire, in situazioni di ridotte dimensioni verticali nei settori latero-superiori, i canoni anatomici essenziali alla riabilitazione mediante metodiche implanto-protesiche. La motivazione per cui i siti ossei in tali settori siano spesso inadeguati è ascrivibile a due cause: da un lato il fatto che gli elementi dentari posteriori sono statisticamente i primi a essere avulsi e gli ultimi, proprio per le loro caratteristiche funzionali e non estetiche, a essere riabilitati; dall'altro, la presenza del seno mascellare in progressiva pneumatizzazione (2).

Prerogativa per un corretto approccio chirurgico risulta essere una corretta conoscenza della fisiologia sinusale: il seno mascellare è una cavità pneumatica pari e simmetrica che si sviluppa come espansione della cavità nasale formate da una evaginazione del meato nasale medio (3). Ha una forma piramidale con un volume medio di 15 ml, è rivestito dalla membrana sinusale di Schneider di colorito pallido e sottile comprendente ghiandole mucose.
I seni mascellari svolgono le seguenti funzioni (4):

Riassunto

Lo scopo di questo lavoro è descrivere il corretto approccio implanto-protesico allorquando vengano a mancare i requisiti minimi per poter ottenere la stabilità primaria per risultati a lungo termine. Per far ciò è utile avvalersi di diverse classificazioni di aiuto al clinico. Dopo una breve esposizione delle principali tecniche chirurgiche di rigenerazione intrasinusale, gli Autori presentano due casi clinici trattati con le seguenti metodiche: il mini rialzo e il piccolo rialzo (Tecnica di Summers). Sono chiarite nella descrizione dei casi le caratteristiche di ciascuna procedura e il metodo per una corretta valutazione preoperatoria che individui la migliore tecnica da attuare. Il gold standard è rappresentato dalla tecnica di Summers, soprattutto nei casi in cui sia necessario un maggiore incremento osseo.

Parole chiave odontoconsult.it

Rialzo del seno mascellare
Tecnica di Summers
Osteotomi

Abstract

Transcrestal osteotomy in maxillary sinus floor augmentation: an analysis of two cases reports

AIM OF THE WORK. The purpose of this work is to show the proper approach in implant dentistry when basic requirements for primary stability are lacking and long-term success is not sure.

DISCUSSION. Several classification are available to help clinicians during patient evaluation.

After a brief exposition of the main surgical techniques, the Authors report two cases treated by Summers technique together with the description of patient evaluation before surgery to choose the best option and the characteristics of each procedure.

RESULTS. The gold standard is represented by Summers' technique, especially when a greater bone increase is needed.

Key words

Sinus lift
Summers' technique
Osteotomes

- cassa di risonanza fonetica;
- deumidificazione dell'aria inspirata e filtraggio della stessa;
- protezione della base cranica contro i traumi;
- estensioni dell'area olfattiva (5).

Il seno ha una variabilità dimensionale e un volume che dipendono da variazioni ereditarie o acquisite. Tutto ciò rappresenta un ostacolo all'inserimento di impianti, in quanto si può verificare la presenza di una cresta ossea insufficiente.

2. Tecniche chirurgiche

Nelle prime metodiche di chirurgia implantare in regione latero-superiore risultava poco auspicabile l'uso di impianti o perlomeno si cercava di posizionarli anteriormente o posteriormente all'antro con difficoltà, a causa di una lunga travata, per la ricostruzione protesica (6).

Brånemark e Albrektsson (7) furono tra i primi a dimostrare che gli impianti possono, se osteointegrati, essere validi pilastri, anche a contatto della regione sinusale; Tatum e Lebowitz (8) negli anni '70 con la tecnica chiamata "inverted lateral window" riuscirono a incrementare i deficit quantitativi in tale regione con l'innesto di osso autologo. Nella ricerca per le possibili soluzioni si svilupparono due tecniche principali:

- sollevamento della membrana del seno per via transalveolare (tecnica Caldwell-Luc modificata) con inserimento di impianti ed eventualmente innesto osseo (autologo o allogenico);
- sollevamento della membrana tramite un accesso laterale e l'innesto di materiale autologo o allogenico *(fig. 1)*.

Quest'ultima metodica chirurgica è rappresentata dal grande rialzo di seno, mentre la prima è conosciuta meglio come piccolo rialzo di seno, alla quale Summers nel 1994 ha apportato delle modifiche (tecnica di Summers) riuscendo anche a raggiungere incrementi di 4-6 mm. Nell'ambito della classificazione merita menzione il mini rialzo di seno in cui, rispetto al piccolo rialzo, si frattura il pavimento del seno senza l'uso del materiale da innesto.

Nei casi trattati sono state eseguite, viste le dimensioni verticali residue di almeno 5 mm, le tecniche per via transcrestale.

Le tecniche con approccio transcrestale, come già accennato, sono: il mini rialzo e il piccolo rialzo di seno.

2.1 Mini rialzo

La tecnica del mini rialzo (9) è indicata per atrofie di Tipo 1/SA_2 al fine di ottenere rialzi sinusali limitati (2-3 mm). Si misura l'altezza della cresta ossea subsinusale

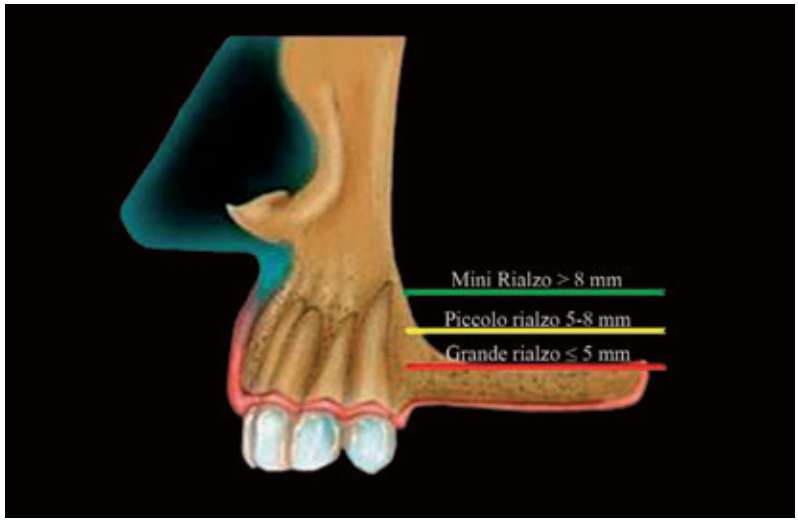

Fig. 1 Classificazione livello atrofia della cresta residua

mediante radiografia endorale; il sito viene preparato con il primo osteotomo che viene spinto proprio al di sotto del pavimento del seno. Successivamente viene ampliato con la serie degli osteotomi. Molto importante per il successo della procedura chirurgica è non far penetrare la punta degli strumenti all'interno dello spazio sinusale o peggio perforare la membrana schneideriana. La spinta apicale dell'osso raccolto dagli strumenti dovrebbe determinare il sollevamento del pavimento del seno, che si ottiene dopo frattura a legno verde dello stesso pavimento grazie all'uso di un martelletto chirurgico che viene percosso sull'osteotomo (10). Oltre agli osteotomi di Summers, in commercio ve ne sono presenti altri con determinate caratteristiche. Questi osteotomi hanno una forma tale da adattarsi al profilo e alle dimensioni degli impianti utilizzati. Sono realizzati in modo che la punta dello strumento successivo penetri nel sito creato da quello precedente. Si presentano con una punta concava che permette di tagliare l'osso del sito osteotomico e raccoglierlo nella cavità e una punta convessa che invece facilita la compattazione sia verticale sia orizzontale dell'osso, diminuendo i rischi di lacerazione della membrana (tecnica modificata da Malchiodi) (11). Infine si procede all'inserimento dell'impianto e alla valutazione radiografica postoperatoria immediata e a 6 mesi, che evidenzierà la correttezza del trattamento nonché l'avvenuta osteointegrazione della fixture.

2.2 Piccolo rialzo

È indicato per gli edentulismi di Tipo 2/SA_2-SA_3. Per approcciarsi a tale tecnica è necessario che ci sia un osso residuo di almeno 5 mm di altezza e 6 mm di spessore con normale dimensione verticale interarcata. Dopo incisione crestale e scollamento dei tessuti molli si prosegue con l'uso degli osteotomi troncoconici. Questi sono preferibili all'uso delle frese per limitare il traumatismo termico che si potrebbe creare e la concomitante perdita di osso. La preparazione iniziale è eseguita con un osteotomo che viene spinto con un martelletto fino a 1-2 mm dal pavimento del seno. Quando si è in vicinanza del pavimento si incontra una certa resistenza e cambia anche il suono emesso durante la percussione. A questo punto si esegue una radiografia periapicale per valutare la profondità di penetrazione dell'osteotomo. Una volta raggiunti 1-2 mm di distanza si continua ad allargare il sito usando i vari osteotomi con diametro crescente, mantenendosi sempre alla stessa profondità di lavoro. Prima di eseguire qualsiasi tentativo di innalzamento del pavimento bisogna inserire il materiale da innesto nel sito osteotomico (almeno 3 mm di materiale da innesto). Quindi si inserisce il materiale da innesto; con l'ultimo osteotomo e con il martelletto si determinano la frattura a legno verde della compatta sinusale e il sollevamento del pavimento del seno (12). La sequenza di inserimento di materiale da innesto e spinta dello stesso nella cavità sinusale, mediante osteotomo, si ripete fino a ottenere l'incremento desiderato compatibilmente con l'estendibilità della membrana sinusale, che non deve essere lacerata. La punta dell'osteotomo non dovrebbe superare, se non di poco, il limite originale del seno mascellare. Infine vi è la fase di inserimento degli impianti che coopereranno allo spostamento della membrana verso l'alto. Tenendo conto della contrazione di 1-2 mm del materiale da innesto durante la guarigione, si consiglia di inserire impianti più corti rispetto all'altezza del sito innestato in modo da lasciare 2-3 mm di osso innestato al di sopra dell'apice della fixture. Come nella tecnica del mini rialzo, dopo l'inserimento dell'impianto si esegue una radiografia periapicale che si ripeterà a 6 mesi di distanza come controllo dell'avvenuto attecchimento dell'innesto osseo e osteointegrazione dell'impianto.

3. Diagnosi

Le metodiche implantologiche per poter esser attuate hanno bisogno di una serie di parametri per avere successo (13):
- spessore osseo residuo ≥ 6 mm;
- altezza ossea ≥ 10 mm;
- corretti rapporti intermascellari.

Correlata a tale documentazione è prevista, per una corretta diagnosi, una valutazione del pa-

Tabella I Classificazione di Misch e Judy (14)

Tipologia	Osso residuo	Tecnica
SA_1	≥ 12 mm	Nulla (ottimale)
SA_2	8-12 mm	Mini rialzo
SA_3	5-8 mm	Grande rialzo a un tempo*
SA_4	≤ 5 mm	Grande rialzo a due tempi**

*Innesto e posizionamento degli impianti in un unico intervento chirurgico (necessaria stabilità primaria di almeno 5 mm di osso).
*Innesto osseo in una prima fase e attesa da 3 a 12 mesi per l'inserimento dell'impianto.

ziente che comprende: una corretta anamnesi, un esame radiologico e un esame clinico-obiettivo. L'individuazione di eventuali patologie rinogene (e sinusiti) avute anche nel passato possono, se ricorrenti, rappresentare una controindicazione all'intervento. Inoltre, si dovranno valutare al fine della scelta della tecnica chirurgica, la volumetria e la morfologia dell'osso. Lo strumento che permette una pianificazione che soddisfi l'analisi dei requisiti citati viene svolta dalla diagnostica strumentale.
Su quale sia la tecnica che più si addice al piano di trattamento, sono di aiuto al clinico diverse classificazioni che si sono successe negli anni.
Tra queste possiamo annoverare: Misch e Judy (14) (tabella I), Cawood e Howell (15), Lekholm e Zarb (16).
Nel '94 Favero e Brånemark (17) proposero una classificazione per le atrofie ossee sinusali considerando anche il mascellare superiore (tabella II).

4. Casi clinici

Vengono di seguito riportati due casi clinici trattati rispettivamente con la tecnica del mini rialzo e del piccolo rialzo.
Nel primo caso viene trattato un paziente di anni 32 di sesso maschile, in condizioni di salute generale buone, non fumatore. Dopo un'attenta valutazione preoperatoria clinico-diagnostica si rileva una dimensione verticale iniziale di 8 mm *(fig. 2)*, si opta quindi per un intervento di mini rialzo.
Dopo aver anestetizzato la zona mediante l'inoculazione di articaina, si procede con un'incisione in cresta associata a incisioni di rilasciamento laterali, scollando un lembo a tutto spessore. Il sito viene preparato con una fresa a rosetta utile a perforare la corticale e frese pilota da 2 mm e successive fino alla distanza (va-

Tabella II Classificazione dell'atrofia ossea del seno (Favero e Brånemark, 17)

Tipo 1 Osso in quantità sufficiente con almeno 7-8 mm in altezza per inserire un'unità implantare con immediata stabilità primaria, che penetra nella struttura sinusale con frattura a legno verde (mantenendo intatte le corticali apicali), sollevamento della mucosa integra, senza ricorrere solitamente a procedure di innesto (a un tempo).
Tipo 2 Osso in quantità modesta, da 3 a 5 mm in altezza, sufficiente a garantire una buona stabilità primaria implantare, associato a innalzamento laterale del seno e tecnica a cielo aperto di sollevamento della membrana di Schneider e inserimento di materiale da innesto (grande rialzo).
Tipo 3 Osso di insufficiente quantità, con meno 3 mm di altezza, mancando le condizioni basilari di stabilità primaria. Si può procedere con procedure di trapianto di osso (auto o eterologo a 1 o 2 tempi) con osteotomia Le Fort 1 e ancoraggio degli impianti. La variante a tale tecnica prevede: aperture della parete sinusale, ancoraggio zigomatico della vite senza osteotomia di Le Fort 1.

Tabella III Atrofie ossee tipo SA3 (3)

	N. pazienti	Difetto iniziale (Mish)	Guadagno d'altezza (mm) DS	Tempo di guarigione
Mini rialzo	12	SA_2 - (8-9 mm)	± 3,2 mm	4-6 mesi
Piccolo rialzo	12	SA_2 - (8-9 mm)	± 3,5 mm	4-6 mesi
Media ponderata	12	SA_2	± 3,3/3,4 mm	5,04 mesi

DS, deviazione standard

Tabella IV Atrofie ossee tipo SA4 (4)

	N. pazienti	Difetto iniziale (Mish)	Guadagno d'altezza (mm) DS	Tempo di guarigione
Mini rialzo	12	SA_3 - (6-7 mm)	± 3,1 mm	4-6 mesi
Piccolo rialzo	12	SA_3 - (5-6 mm)	± 5,6 mm	4-6 mesi
Media ponderata	12	SA_3	± 5,6/5,9 mm	5,18 mesi

DS, deviazione standard

Tabella V Guadagno osseo in percentuale sul totale per SA_2

Mini rialzo	18,25 ± 4,563%
Piccolo rialzo	31,13 ± 4,312%

Tabella VI Guadagno osseo in percentuale sul totale per SA_2

Mini rialzo	17,88 ± 5,741%
Piccolo rialzo	30,79 ± 5,267%

lutata anche con rx endorali) di 1 mm circa al di sotto del pavimento del seno mascellare *(fig. 3)*. Si continua mediante osteotomi per evitare complicanze legate alla membrana sinusale, di diametro crescente a partire da 2 mm fino ad arrivare a 3,2 mm. Questi si percuotono apicalmente mediante un martelletto al fine di compattare il tessuto osseo. Terminati tutti i passaggi con i vari osteotomi, si esegue la tecnica di Valsalva onde controllare l'integrità della membrana di Schneider. Si è quindi provveduto all'inserimento di tre impianti lunghi 10 mm del tipo SLA, e infine si è suturato il sito con punti semplici staccati ed eseguito un controllo radiografico mediante rx endorale *(fig. 4)*.

Il secondo paziente di anni 42 e di sesso femminile, in buone condizioni di salute generale e parodontale, si presenta alla nostra osservazione presentando un edentulismo settoriale. Dopo uno screening diagnostico, si rileva una dimensione verticale di circa 6 mm *(fig. 5)* e si decide quindi di riabilitare la paziente mediante la metodica del piccolo rialzo.

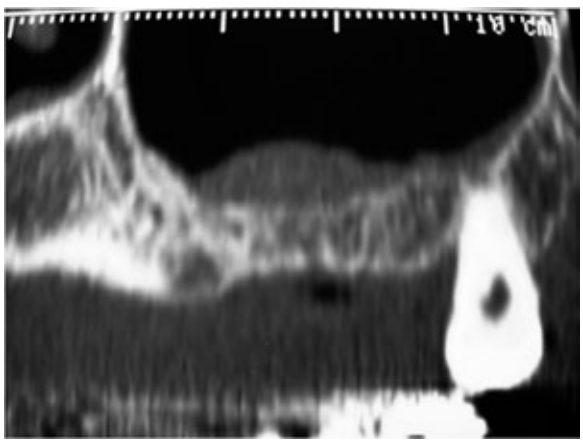

Fig. 2 TC preoperatoria in sezione sagittale

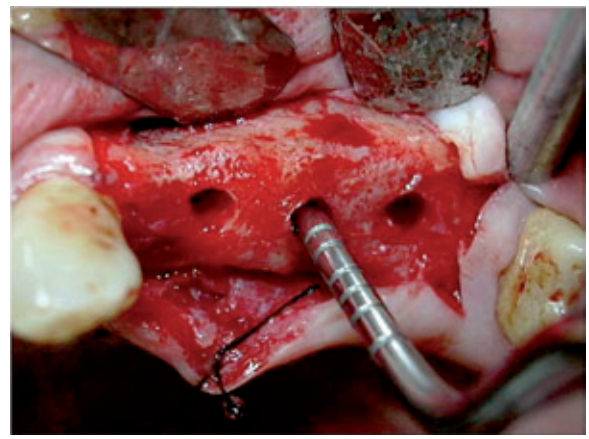

Fig. 3 Esecuzione della tecnica del mini rialzo mediante osteotomi

Fig. 4 Controllo radiografico postoperatorio

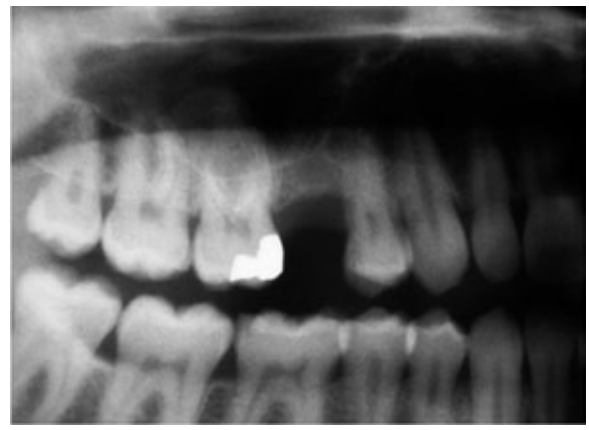

Fig. 5 OPT preoperatoria che evidenzia una dimensione verticale della cresta ossea residua ridotta

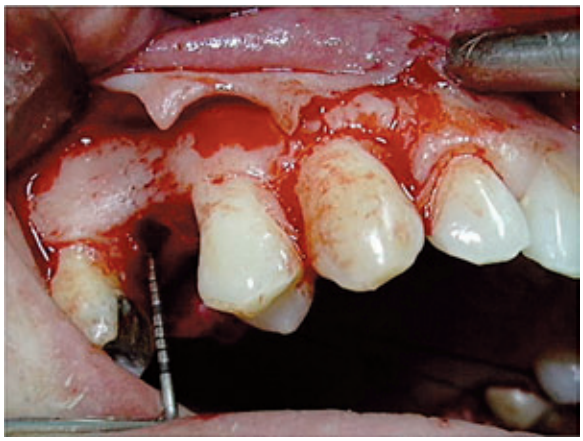

Fig. 6 Misurazione osso residuo

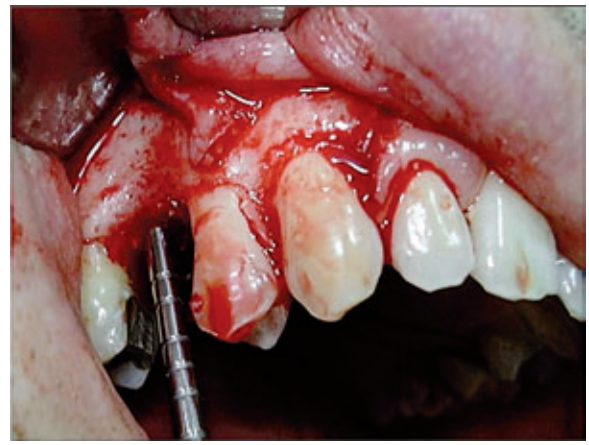

Fig. 7 Compattamento mediante l'uso di un osteotomo

Dopo aver fatto intraprendere terapia antibiotica profilattica con amoxicillina, si esegue l'intervento.
Preparato un lembo a tutto spessore e scheletrizzata la zona si procede direttamente con l'uso di osteotomi, senza l'ausilio di frese. Dopo la preparazione iniziale, per evitare possibili complicanze, sono state usate sonde millimetrate per verificare il livello del pavimento del seno *(fig. 6)*. L'approccio ha previsto l'uso di osteotomi di diametro crescente a partire da 2 mm e osteocompattatori del diametro di 5 mm. Prima dell'uso del penultimo osteotomo viene posizionato l'innesto di materiale eterologo (osso bovino deproteinizzato) direttamente attraverso il sito implantare *(fig. 7)*. Dopo l'inserimento del materiale mediante gli stessi osteotomi, è stato inserito un impianto del diametro di 4 mm e di 10 mm di lunghezza, richiudendo il sito chirurgico mediante suture a punti staccati. Nell'attesa dei 6 mesi necessari per l'osteointegrazione il paziente è stato controllato mediante rx endorali di conferma *(fig. 8)*. Alla scadenza di tale periodo il caso è stato finalizzato tramite riabilitazione con corone definitive in oro-ceramica supportate da un abutment in titanio.

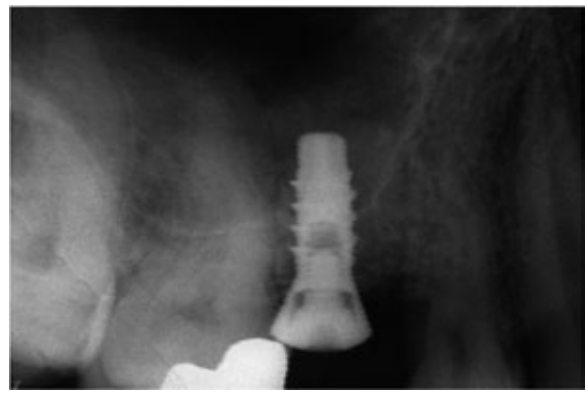

Fig. 8 Controllo radiografico di conferma

5. Risultati

Dei 48 pazienti trattati, come riferito nelle tabelle allegate, nei casi di mini rialzo abbiamo avuto incrementi d'altezza nei siti atrofici pari a 3,36/3,4 mm (tabella III) in media con un guadagno osseo del 18,25% in SA_2 e 17,88% in SA_3 (tabelle V e VI) sufficiente per l'inserimento di impianti con lunghezza di 10 mm. Nella tecnica del piccolo rialzo (tecnica di Summers) incrementi nettamente superiori, pari a 5,64/5,93 mm (tabella IV) e un guadagno osseo in totale del 31,13% in SA_2 e 30,79% in SA_3 (ottenimento di circa il 30% di nuovo osso disponibile).

6. Discussione

Avendo effettuato gli interventi e revisionato la letteratura (18) sull'argomento del sinus lift, può risultare come le principali indicazioni per una corretta scelta tra le due tecniche sin qui riportate dipendano essenzialmente da una corretta diagnosi effettuata sulla base della classe crestale residua iniziale del paziente. Concordi quindi alla letteratura e in base ai risultati di questo studio, nei pazienti con atrofie della classe SA_2 di Misch si conviene che i risultati ottenuti con le due tecniche sono sovrapponibili (tabella III); è in-

dubbio che per atrofie di classe superiore (del tipo SA_3), praticando la tecnica di Summers, si ottengono incrementi ottimali a lungo termine pari al 30,79% (tabella VI) con il piccolo rialzo associato a innesto. A ciò si aggiunge che l'incremento con il piccolo rialzo permette una migliore scelta al clinico riguardo il posizionamento dell'impianto (19).

Conclusione

Possiamo quindi affermare che l'osteotomia transcrestale nei settori latero-superiori rappresenta, dove venga applicata correttamente, una valida soluzione alternativa all'approccio laterale in un discreto numero di casi, assicurando elevate probabilità di riuscita. È infatti giudizio unanime della letteratura sul concetto di base che, essendo una tecnica a cielo coperto, presenta una serie di limiti che vanno valutati con adeguati esami clinico-diagnostici in grado di offrire alla stessa la predicibilità e la stabilità dei risultati. Eventuali ostacoli che possono apparire insormontabili con queste metodologie per ottenere un buon livello standard, possono invece essere superati con altre tecniche quali il grande rialzo di seno (20).

Bibliografia

1. Baumann A, Ewers R. Minimally invasive sinus lift. Limits and possibilities in the atrophic maxilla. Mund Kiefer Gesichtschir 1999; 3(suppl 1): S70-3.
2. Marx RE, Garg AK. A novel aid to elevation of the sinus membrane for the sinus lift procedure. Implant Dent 2002; 11(3): 268-71.
3. Kitamura H. Embriology of Mouth and related Structures. Tokio: Maruzen, 1989: 197.
4. Jensen OT, Leonard BS, Block MS et al. Report of the Sinus Consensus Conference of 1996. Int J Oral Maxillofac Impl 1998; 13(suppl): 11-30.
5. Weiss L. Cell and Tissue Biology. A Textbook of Histology, 6 ed. Munich: Urban and Schwarzenberg, 1988: 753-4.
6. Garg AK. Augmentation grafting of the maxillary sinus for placement of dental implants: anatomy, physiology, and procedures. Implant Dent 1999; 8(1): 36-46.
7. Brånemark PI, Adell R, Albrektsson T et al. An experimental and clinical study of osseointegrated implants penetrating the nasal cavity and maxillary sinus. J Oral Maxillofac Surg 1984; 42(8): 497-505.
8. Tatum OH Jr, Lebowitz MS. Anatomic considerations for dental implants. J Oral Implantol 1991; 17(1): 16-21.
9. Woo I, Le BT. Maxillary sinus floor elevation: review of anatomy and two techniques. Implant Dent 2004; 13(1): 28-32.
10. Ferrigno N, Laureti M, Fanali S. Dental implants placement in conjunction with osteotome sinus floor elevation: a 12-year life-table analysis from a prospective study on 588 ITI implants. Clin Oral Impl Res 2006; 17(2): 194-205.
11. Malchiodi L. Chirurgia Implantare. Bologna: Martina ed, 2003: 219-25.
12. Draenert GF, Eisenmenger W. A new technique for the transcrestal sinus floor elevation and alveolar ridge augmentation with press-fit bone cylinders: a technical note. J Craniomaxillofac Surg 2007; 35(4-5): 201-6.
13. Szmukler-Moncler S, Piattelli A, Favero GA et al. Considerations preliminary to the application of early and immediate loading protocols in dental implantology. Clin Oral Impl Res 2000; 11(1): 12-25. Review.
14. Misch CE, Judy KW. Classification of partially edentulous arches for implant dentistry. Int J Oral Implantol 1987; 4(2): 7-13.
15. Cawood JI, Howell RA. A classification of the edentulous jaws. Int J Oral Maxillofac Surg 1988; 17(4): 232-6.
16. Lekholm U, Zarb GA. Patient selection and preparation. In: Brånemark PI, Zarb GA, Albrektsson T. Tissue integrated prostheses: osseointegration in clinical dentistry. Chicago: Quintessence, 1985: 199-210.
17. Favero GA, Brånemark PI. Il rialzo del seno mascellare e l'osseointegrazione. Treviso: Giornale Stomatologia Ortognatodonzia ed, 1994.
18. Summers RB. A new concept in maxillary implant surgery: the osteotome technique. Compendium 1994; 15(2): 152, 154-6, 158-62.
19. Summers RB. Sinus floor elevation with osteotomes. J Esthet Dent 1998; 10(3): 164-71.
20. Smiler D, Soltan M, Lee JW. A histomorphogenic analysis of bone grafts augmented with adult stem cells. Implant Dent 2007; 16(1): 42-53.

Pervenuto in redazione nel mese di febbraio 2008

Francesco Briguglio
Via XXVII Luglio 40
98123 Messina
Tel. 090 696777
fra.briguglio@alice.it