L'Endocrinologo (2021) 22:553–557
https://doi.org/10.1007/s40619-021-00984-4

RASSEGNA

# Linfoadenectomia cervicale nel carcinoma tiroideo: una rassegna integrata per le complicanze

**Antonella Pino[1] · Carmelo Mazzeo[1] · Francesco Frattini[2] · Guido Zanghi[3] · Gianlorenzo Dionigi[4,5]**

Accettato: 9 settembre 2021 / Pubblicato online: 29 ottobre 2021
© The Author(s), under exclusive licence to Springer Nature Switzerland AG 2021

**Sommario** La linfoadenectomia cervicale è una procedura comune per il carcinoma della tiroide. Alcune delle complicanze sono congruenti con quelle della chirurgia tiroidea, in particolare lesione del nervo laringeo ricorrente e ipoparatiroidismo, nonché sanguinamento e infezione della ferita chirurgica. Complicanze specifiche della dissezione linfonodale laterocervicale sono le lesioni dei nervi accessori, frenico e ipoglosso, del tronco del plesso cervicale e ancora lesioni delle ghiandole salivari e del sistema linfatico, in particolare lesioni a carico del dotto toracico. La maggior parte di queste complicanze è molto rara, con un'incidenza inferiore all'1%. Una profonda conoscenza anatomica e un'attenta tecnica di dissezione danno un contributo decisivo alla riduzione al minimo delle complicanze.

**Parole chiave** Lesioni nervose · Ipoparatiroidismo · Emorragia secondaria · Lesione della pleura · Lesione esofagea

Proposto da G. Dionigi.

**Informazioni Supplementari** La versione online contiene materiale supplementare disponibile su https://doi.org/10.1007/s40619-021-00984-4.

✉ G. Dionigi
gianlorenzo.dionigi@unimi.it

1 Chirurgia Generale, Dipartimento di Patologia Umana dell'Adulto e dell'età Evolutiva "G. Barresi", Università di Messina, Messina, Italia

2 Chirurgia Generale, ASST Settelaghi, Varese, Italia

3 Dipartimento di Chirurgia Generale, Policlinico-Ospedale Vittorio Emanuele, Università di Catania, Catania, Italia

4 U.O. Chirurgia Generale, Istituto Auxologico Italiano IRCCS, Milano, Italia

5 Dipartimento di Fisiopatologia Medico-Chirurgica e dei Trapianti, Università di Milano, Milano, Italia

## Introduzione

Fin dalla prima descrizione della dissezione dei linfonodi cervicali profondi più di 100 anni fa, la linfoadenectomia è stata una procedura standardizzata per il trattamento delle metastasi da tumori primitivi della zona della testa e del collo [1, 2]. Gli interventi sulla tiroide e sulle ghiandole paratiroidi, in particolare, rappresentano la quota maggiore di tutte le procedure eseguite nell'area del collo [3]. Le indicazioni al trattamento chirurgico scaturiscono dalla presenza di tumori maligni della tiroide e delle ghiandole paratiroidi [3, 4]. A questo proposito, la gestione delle complicanze di questa procedura è di particolare rilevanza. Le complicanze intraoperatorie gravi che richiedono correzione e controllo immediati sono relativamente rare. A questo proposito, evitarle gioca un ruolo centrale.

Nella linfoadenectomia del compartimento centrale occorre distinguere tra le strutture il nervo laringeo ricorrente, la ghiandola paratiroidea, i vasi tiroidei, l'esofago e la trachea; nella dissezione del compartimento laterale è importante riconoscere fascio vascolo-nervoso con il nervo vago, l'arteria carotide comune e la vena giugulare interna, le strutture nervose e linfatiche (classificazione secondo Robbins [5]). Se la dissezione è alta nella regione cervicale, c'è anche il rischio di lesioni dalla ghiandola parotide o sottomandibolare.

I re-interventi in particolare, ma anche precedenti trattamenti con radiazioni, possono presentarsi al chirurgo come grandi sfide a causa degli esiti cicatriziali, con il conseguente aumento dei tassi di complicanze.

## Nervo laringeo ricorrente

Poiché la chirurgia tiroidea e paratiroidea con possibile linfoadenectomia del compartimento centrale sono di gran lun-

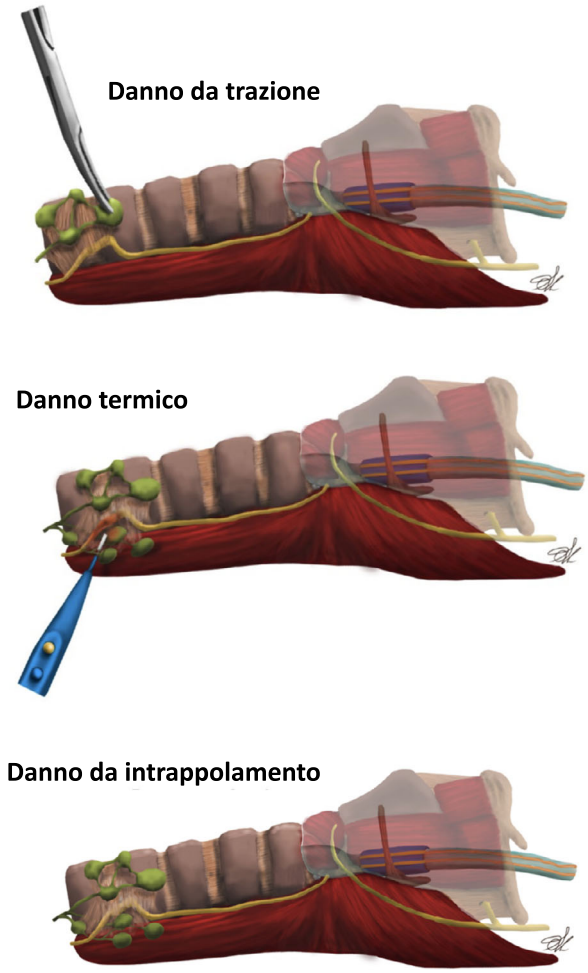


**Fig. 1** Meccanismo di lesione del nervo laringeo ricorrente durante linfoadenectomia del compartimento centrale

ga gli interventi più comuni nell'area della testa e del collo, l'identificazione e la protezione del nervo laringeo ricorrente (NLR) e del nervo laringeo superiore (NLS) giocano un ruolo importante. La conoscenza dell'anatomia, del decorso e delle possibili varianti è essenziale (Fig. 1).

Per la linfoadenectomia laterale è importante conoscere la sede e il decorso del nervo accessorio, del nervo ipoglosso, del plesso cervicale, del nervo frenico, del nervo vago e del nervo occipitale minore.

## Nervo laringeo superiore

Il NLS, che emerge dal nervo vago come il NLR, si dirama immediatamente al di sotto del ganglio del nervo vago e decorre medialmente all'arteria carotide interna. Man mano che progredisce, si divide in una branca esterna motoria, che decorre mediocaudalmente all'arteria tiroidea superiore nel muscolo cricotiroideo, e una branca interna, che decorre craniomedialmente all'arteria tiroidea superiore dopo la perforazione della membrana tiroidea e fornisce sensibilità alla mucosa del laringe.

**Tabella 1** Frequenza delle morbilità e complicanze della dissezione linfonodale profonda del collo

| Morbilità/complicanza | Incidenza |
|---|---|
| Nervo frenico | 0,14% |
| Nervo vago | 0,29% |
| Nervo laringeo inferiore | 0–4,2% permanente |
| Nervo laringeo superiore | 0–58% |
| Plesso cervicale | 0,29% |
| Nervo accessorio | 1,34–40% |
| Nervo ipoglosso | 0,29% |
| Tronco simpatico | ? |
| Ipoparatiroidismo | 0–4,4% permanente / 8,7–86% transitorio |
| Sanguinamento | 0,29–3,7% |
| Fistola chilosa | 0,5–8% |
| Infezione | 0–14,1% |
| Lesione tracheale | ? |
| Lesione della pleura | ? |
| Lesione dell'esofago | 0,14% |

Le informazioni sulla frequenza della lesione della branca esterna del nervo laringeo superiore (BENLS) documentano che queste oscillano tra lo 0 e il 58% (Tabella 1) [6]. I tassi di danno parzialmente elevati della BENLS sono in parte giustificati dalla variabilità anatomica del decorso rispetto ai vasi del polo superiore. La BENLS sembra essere particolarmente a rischio sul lato sinistro (37,5% di danni a sinistra, 12,5% a destra) [7]. La preparazione vicino alla capsula, in particolare la legatura a ridosso del polo superiore, riduce il rischio di lesione. Tuttavia, l'esposizione del nervo di routine non è raccomandata.

## Plesso cervicale

Il collo è innervato principalmente dai rami del plesso cervicale, che decorre tra il muscolo scaleno anteriore e il muscolo scaleno medio nel triangolo laterale del collo [8]. Le fibre sensitive forniscono, tramite i nervi occipitale minore, grande auricolare, trasverso e sopraclaveare, la sensibilità alla cute nella regione compresa tra l'orecchio e la clavicola. Le fibre motorie, che comprendono l'ansa cervicale, il nervo frenico, i rami sternocleidomastoideo e trapezio, innervano i muscoli prevertebrali, i muscoli scaleni, il diaframma e parte dei muscoli trapezio e sternocleidomastoideo.

## Nervo accessorio

Il nervo accessorio è uno dei nervi più frequentemente danneggiati in corso di linfoadenectomia laterale, specialmente quando i linfonodi vengono asportati nel triangolo laterale del collo. Il nervo si distribuisce a una parte del muscolo trapezio e al muscolo sternocleidomastoideo. In alcuni casi, la lesione del nervo accessorio non è immediatamente evidente. Nel controllo postoperatorio, i pazienti riferiscono mobilità del braccio dolorosamente ridotta durante l'abduzione e la rotazione dell'articolazione della spalla [9]. Le lesioni del nervo hanno una prognosi particolarmente buona poiché la loro ricostruzione è accompagnata da buoni risultati funzionali anche dopo più di 6 mesi [10].

## Nervo ipoglosso

Anche le lesioni del nervo ipoglosso sono eventi rari. Oltre alla dissezione del collo, le lesioni possono verificarsi durante gli interventi sull'arteria carotide o come raro sintomo nelle dissecazioni carotidee [11]. Dopo la sua emergenza dall'omonimo canale, si porta lateralmente al nervo vago, e passa attraverso l'interstizio compreso fra l'arteria carotidea interna e la vena giugulare interna. Si dirige, a questo punto, in maniera quasi verticale fra i due vasi, davanti al nervo vago, e raggiunge l'angolo della mandibola. Dopo essere passato sotto il ventre posteriore del muscolo digastrico, entra nella regione sottomandibolare e, quindi, nella lingua. [8, 12]. Il danno unilaterale al nervo porta alla paralisi unilaterale della lingua con deviazione dal lato malato. Possono verificarsi difficoltà nell'ingestione di cibo e liquidi e disturbi dell'articolazione. Il danno su entrambi i lati porta alla completa paralisi della lingua sino all'atrofia dei muscoli della lingua.

## Tronco simpatico cervicale

Il tronco simpatico cervicale è il segmento del sistema simpatico nella zona del collo, che decorre a destra e a sinistra lungo l'intera colonna vertebrale. Le fibre da C8 (vertebra cervicale 8) a T1 (vertebra toracica 1) si sviluppano nel ganglio cervicale superiore, ganglio cervicale medio, ganglio cervicale inferiore e ganglio stellato (o cervico-toracico), che è la fusione del ganglio cervicale inferiore e del primo ganglio toracico.

La sindrome di Horner è un complesso di sintomi causati da danni alle fibre nervose simpatiche del ganglio stellato. La ptosi della triade sintomatica (ptosi, miosi e anidrosi) si verifica a causa del deficit del muscolo tarsale superiore; la miosi è dovuta al deficit del muscolo dilatatore. Inoltre, la ptosi determina che il bulbo oculare sembra essere affondato (il cosiddetto pseudoenoftalmo).

## Ghiandole paratiroidi

La letteratura riporta che l'ipoparatiroidismo dopo un intervento chirurgico alla tiroide raggiunge il 20% [13]. La malattia sottostante e l'entità della resezione hanno una chiara influenza sul rischio di sviluppare ipoparatiroidismo dopo l'intervento. La linfoadenectomia, in particolare, aumenta il rischio di devascolarizzazione perché l'arteria tiroidea inferiore è spesso legata prossimalmente alla sua origine[14–16].

Nell'ambito della linfoadenectomia cervicale centrale, può verificarsi in particolare la devascolarizzazione delle ghiandole paratiroidi inferiori.

In caso di sospetta perfusione insufficiente o di rimozione accidentalmente, di solito le paratiroidi vengono autotrapiantate [17–20].

## Sanguinamento

Il sanguinamento dopo l'intervento chirurgico al collo è un evento raro. Tuttavia, quando si realizza può essere potenzialmente letale in caso di compressione ed edema delle vie aeree. L'incidenza del sanguinamento postoperatorio è compresa tra lo 0 e il 6,5%. Oltre all'assunzione di anticoagulanti e disturbi della coagulazione, i fattori di rischio per l'emorragia sono soprattutto l'entità della resezione, l'età avanzata del paziente, sesso maschile e il re-intervento. Ciò che le complicanze emorragiche hanno in comune è che raramente si verificano dopo 24 ore dalla fine dell'intervento [21, 22].

## Lesione dei vasi linfatici/dotto toracico/chilotorace

Il tasso di fistole chilose postoperatorie dovute a lesioni al sistema linfatico o al dotto toracico è circa dell'1–8% [23–25]. La perdita di linfa si verifica sul lato sinistro in tre quarti dei casi.

Il dotto toracico passa posteriormente alla carotide comune sinistra e alla vena giugulare sinistra, per poi sfociare nella giunzione tra la vena succlavia sinistra e la vena giugulare sinistra, alla base del collo. Poco prima della sua confluenza nel sistema circolatorio, questo assorbe la linfa dal braccio sinistro, dalla metà sinistra della testa e del collo e dalla metà sinistra della cavità toracica.

Il trattamento intraoperatorio della lesione del dotto toracico mediante legatura appare sensato. A causa della parete sottile del vaso, la sigillatura mediante elettricità o un dissettore a ultrasuoni non sembra essere sufficiente. In caso di fistola ad alta portata dopo l'intervento (>300 ml/giorno), si raccomanda un trattamento chirurgico precoce. Le

perdite più piccole possono spesso essere sanate con una terapia conservativa (drenaggio senza aspirazione, nutrizione parenterale o nutrizione con trigliceridi a catena media) [26].

In caso di linfoadenectomia estesa, gli autori suggeriscono di posizionare un drenaggio per identificare una possibile perdita di linfa. Come rara complicanza, può svilupparsi un chilotorace, con conseguente versamento, dispnea o spostamento mediastinico. In questi casi, l'ecografia pleurica e il drenaggio toracico sembrano essere necessarie per la diagnosi e la terapia [27, 28]. Questo mostra un fluido di puntura lattiginoso e torbido con un alto contenuto di trigliceridi.

Una perdita di chilo può causare disturbi metabolici attraverso la perdita di proteine e una perdita di immunoglobuline, vitamine ed elettroliti. Nella fase acuta deve essere assicurata un'adeguata supplementazione di liquidi ed elettroliti.

I benefici dell'octreotide nella guarigione delle fistole chilose sono stati ampiamente descritti in letteratura. La valutazione finale, tuttavia, non è stata ancora adeguatamente suffragata da uno studio più ampio.

## Infezione della ferita

Con una buona gestione della ferita, le infezioni raramente causano gravi difficoltà. Il tasso di infezione è compreso tra lo 0,2 e il 14,1% (Tabella 1). Le infezioni della ferita di solito si verificano con un ematoma infetto secondariamente o nelle fistole chilose. Un'infezione significativa ma rara dopo linfoadenectomia è la mediastinite [22]. Raramente si verifica la diffusione ematogena con conseguente decorso verso la sepsi.

La profilassi antibiotica può essere presa in considerazione per evitare infezioni della ferita, soprattutto in caso di resezioni estese e dispendiose in termini di tempo e in presenza di fattori di rischio specifici del paziente [29–34].

## Lesione tracheale

La diagnosi intraoperatoria e il trattamento precoce delle lesioni tracheali hanno la prognosi migliore. Le lesioni più piccole possono essere rilevate con la prova idropneumostatica. Gli ascessi e la mediastinite aumentano il rischio di deiscenza della sutura. La complicanza più temuta è la lesione alla parete posteriore della trachea. È possibile un trattamento conservativo della lesione con uno stent o un tubo, specialmente nel caso di piccole lesioni <2 cm, quando è avvenuta una precedente irradiazione e/o la cuffia può essere posizionata sotto la lesione. Piccole lesioni transmurali possono essere trattate con una sutura diretta (monofilamento, riassorbibile). A titolo di salvaguardia, soprattutto in caso di lesioni difficili (come quelle della parete posteriore), è importante la supplementazione con tessuto aggiuntivo come il pericardio, la pleura, l'esofago o il muscolo dotati di un buon apporto ematico (sterno-cleidomastoideo). In ogni caso si consiglia una terapia antibiotica peri- e postoperatoria.

## Esofago

Le lesioni all'esofago sono una conseguenza di tumori avanzati e infiltranti le strutture adiacenti la ghiandola, ma possono essere prodotte anche durante interventi complessi di gozzo. Di regola, si tratta di lesioni tangenziali che possono essere chiuse con una sutura diretta. La copertura antibiotica e, se necessario, il posizionamento di un drenaggio possono prevenire infezioni e formazione di ascessi. In caso di difetti più grandi e suture difficili, può essere utile un lembo muscolare. È più probabile che resezioni estese e ricostruzioni plastiche siano riservate alla chirurgia secondariamente.

## Lesione pleurica/pneumotorace a valvola

Una resezione cervicale profonda può provocare una lesione pleurica agli apici polmonari. Queste lesioni andrebbero chiuse, quando possibile; è auspicabile altresì eseguire un test di tenuta utilizzando la prova idropneumostatica. Dev'essere data la possibilità di un controllo radiografico intraoperatorio in modo che, nel raro caso di uno pneumotorace, possa essere introdotto un drenaggio polmonare intraoperatoriamente.

## Ghiandole salivari/fistola salivare

Le lesioni alle ghiandole salivari con la conseguente fistola salivare sono estremamente rare e si verificano solo nello 0,14% dei casi (Tabella 1) [23]. Nella maggior parte dei casi, una procedura conservativa porta alla risoluzione della fistola.

## Conclusioni

I compartimenti linfonodali del collo non sono spazi anatomici chiaramente definiti paragonabili alla cavità addominale o al torace. La dissezione linfonodale si basa su punti di repere come vasi sanguigni e/o muscoli. A tal proposito, la dissezione dei linfonodi consiste nell'asportare linfonodi e tessuto adiposo perinodale all'interno di questi anatomici definiti. Una conoscenza anatomicamente esatta e una rappresentazione precisa delle strutture anatomiche sono, quindi, il principio di base per garantire una chirurgia con bassi tassi di complicanze e allo stesso tempo oncologicamente radicale.

**Conflitto di interesse** Gli autori Antonella Pino, Carmelo Mazzeo, Francesco Frattini, Guido Zanghi e Gianlorenzo Dionigi dichiarano di non avere conflitti di interesse.

**Consenso informato** Il consenso informato è stato ottenuto da tutti i partecipanti a questo studio.

**Studi sugli animali** Gli autori di questo articolo non hanno eseguito studi sugli animali.

**Nota della casa editrice** Springer Nature rimane neutrale in riguardo alle rivendicazioni giurisdizionali nelle mappe pubblicate e nelle affiliazioni istituzionali.

## Bibliografia


1. Crile G (1906) Excision of cancer of the head and neck. JAMA 47:1780–1786
2. Ferrari CC, Rausei S, Amico F et al (2016) Recurrent laryngeal nerve injury in thyroid surgery: clinical pathways and resources consumption. Head Neck 38(11):1657–1665
3. Dionigi G, Bacuzzi A, Boni L et al (2012) Visualization versus neuromonitoring of recurrent laryngeal nerves during thyroidectomy: what about the costs? World J Surg 36(4):748–754
4. Kim EY, Eisele DW, Goldberg AN et al (2011) Neck dissections in the United States from 2000 to 2006: volume, indications, and regionalization. Head Neck 33(6):768–773
5. Robbins KT, Clayman G, Levine PA et al (2002) Neck dissection classification update: revisions proposed by the American Head and Neck Society and the American Academy of Otolaryngology-Head and Neck Surgery. Arch Otolaryngol Head Neck Surg 128(7):751–758
6. Aluffi P, Policarpo M, Cherovac C et al (2001) Post-thyroidectomy superior laryngeal nerve injury. Eur Arch Otorhinolaryngol 258(9):451–454
7. Zhang D, Wang T, Kim HY et al (2020) Strategies for superior thyroid pole dissection in transoral thyroidectomy: a video operative guide. Surg Endosc 34(8):3711–3721
8. Schiebler S (1999) Zilles, anatomie, 8th edn. Springer, Berlin
9. Zhang D, Pino A, Caruso E et al (2020) Neural monitoring in thyroid surgery is here to stay. Gland Surg 9(Suppl 1):S43–S46
10. Camp SJ, Birch R (2011) Injuries to the spinal accessory nerve: a lesson to surgeons. J Bone Joint Surg Br 93(1):62–67
11. Jurkiewicz MT, Stein JM, Learned KO et al (2019) Hypoglossal nerve palsy due to carotid artery dissection: an uncommon presentation of a common problem. Neuroradiol J 32(2):123–126
12. Kariuki BN, Butt F, Mandela P, Odula P (2018) Surgical anatomy of the cervical part of the hypoglossal nerve. Craniomaxillofac Trauma Reconstr 11(1):21–27
13. Lombardi D, Accorona R, Paderno A et al (2017) Morbidity of central neck dissection for papillary thyroid cancer. Gland Surg 6(5):492–500
14. Dralle H, Lorenz K, Machens A (2011) State of the art: surgery for endemic goiter – a plea for individualizing the extent of resection instead of heading for routine total thyroidectomy. Langenbeck's Arch Surg 396:1137–1143
15. Järhult J, Andersson P, Duncker L (2012) Alternating from subtotal thyroid resection to total thyroidectomy in the treatment of Graves' disease prevents recurrences but increases the frequency of permanent hypoparathyroidism. Langenbeck's Arch Surg 397:407–412
16. Thomusch O, Machens A, Sekulla C et al (2003) The impact of surgical technique on postoperative hypoparathyroidism in bilateral thyroid surgery: a multivariate analysis of 5846 consecutive patients. Surgery 133(2):180–185
17. Smith MA, Jarosz H, Hessel P et al (1990) Parathyroid autotransplantation in total thyroidectomy. Am Surg 56(7):404–406
18. Shaha AR, Burnett C, Jaffe BM (1991) Parathyroid autotransplantation during thyroid surgery. J Surg Oncol 46(1):21–24
19. Zhang D, Wang T, Dionigi G et al (2019) Comparison of parathyroid hormone kinetics in endoscopic thyroidectomy via bilateral areola with open thyroidectomy. BMC Surg 19(1):190
20. Zhang D, Wang T, Dionigi G et al (2019) Application of carbon nanoparticles in endoscopic thyroidectomy via bilateral areola approach: total thyroidectomy plus central lymph node dissection. J Laparoendosc Adv Surg Tech A 29(8):1038–1041
21. Zhang D, Zhang J, Dionigi G et al (2019) Recurrent laryngeal nerve morbidity: lessons from endoscopic via bilateral areola and open thyroidectomy technique. World J Surg 43(11):2829–2841
22. Zhang D, Fu Y, Zhou L et al (2020) Thyroid surgery during coronavirus-19 pandemic phases I, II and III: lessons learned in China, South Korea, Iran and Italy. J Endocrinol Invest 2:1–9
23. Polistena A, Monacelli M, Lucchini R et al (2015) Surgical morbidity of cervical lymphadenectomy for thyroid cancer: a retrospective cohort study over 25 years. Int J Surg 21:128–134
24. Sakai A, Okami K, Onuki J et al (2008) Statistical analysis of postoperative complications after head and neck surgery. Tokai J Exp Clin Med 33(3):105–109
25. Duque CS, Sánchez JG, Dionigi G (2017) Chyle fistula in advanced and metastatic thyroid cancer. Gland Surg 6(5):437–442
26. Lorenz K, Abuazab M, Sekulla C et al (2010) Management of lymph fistulas in thyroid surgery. Langenbeck's Arch Surg 395(7):911–917
27. Sharma AK, Sahli ZT, Mathur A (2018) Bilateral chylothorax following reoperative central neck dissection for metastatic papillary thyroid cancer. BMJ Case Rep 2018:bcr2018224916
28. Ierardi AM, Pappalardo V, Liu X et al (2016) Usefulness of CBCT and guidance software for percutaneous embolization of a lymphatic leakage after thyroidectomy for cancer. Gland Surg 5(6):633–638
29. Fachinetti A, Chiappa C, Arlant V et al (2017) Antibiotic prophylaxis in thyroid surgery. Gland Surg 6(5):525–529
30. Dionigi G, Boni L, Rovera F et al (2011) Wound morbidity in mini-invasive thyroidectomy. Surg Endosc 25(1):62–67
31. Dionigi G, Rovera F, Boni L, Dionigi R (2008) Surveillance of surgical site infections after thyroidectomy in a one-day surgery setting. Int J Surg 6(Suppl 1):S13–15
32. Dionigi R, Dionigi G, Rovera F, Boni L (2006) Postoperative fever. Surg Infect (Larchmt) 7(Suppl 2):S17–20
33. Dionigi G, Rovera F, Boni L et al (2006) Surgical site infections after thyroidectomy. Surg Infect (Larchmt) 7(Suppl 2):S117–120
34. Dionigi R, Rovera F, Dionigi G et al (2001) Risk factors in surgery. J Chemother 1(1):6–11